

原発性硬化性胆管炎(PSC)の診断基準

A. 診断項目

I. 大項目

A. 胆管像

- 1) 原発性硬化性胆管炎に特徴的な胆管像の所見を認める。
- 2) 原発性硬化性胆管炎に特徴的な胆管像の所見を認めない。

B. アルカリフォスファターゼ値の上昇

II. 小項目

- a. 炎症性腸疾患の合併
- b. 肝組織像(線維性胆管炎/onion skin lesion)

B. 診断

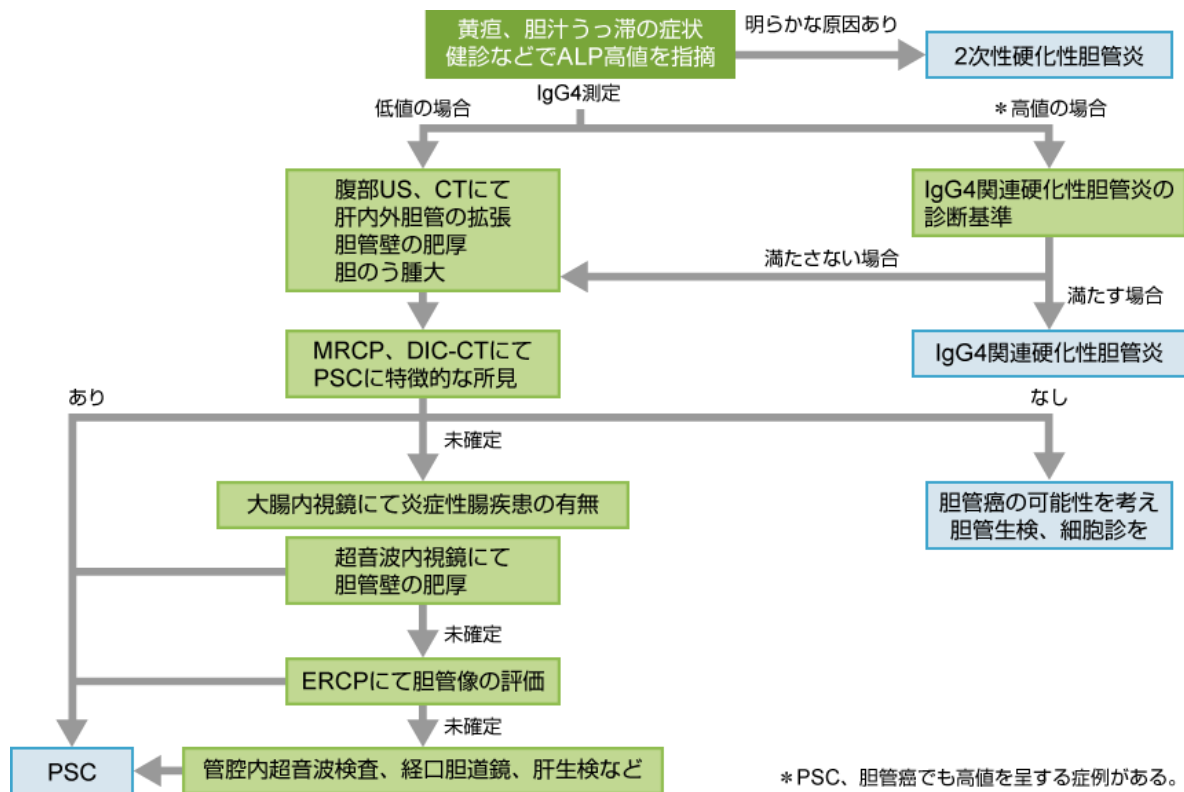
大項目	小項目	診断
A.1)	+B	確診
A.1)	+a	確診
A.1)	+b	確診
A.1)		準確診

大項目	小項目	診断
A.2)	+B+a+b	確診
A.2)	+B+a	準確診
A.2)	+B+b	準確診
A.2)	+a+b	準確診
A.2)	+a	疑診
A.2)	+b	疑診

上記による確診・準確診のみを原発性硬化性胆管炎として取り扱う。

リファレンス: The 2016 diagnostic criteria for primary sclerosing cholangitis. / 雑誌名: J Gastroenterol. 2017 Jul;52(7):838-844. doi: 10.1007/s00535-016-1286-x. Epub 2016 Dec 5. / PMID 27921168

PSC診断のアルゴリズム



リファレンス: 著者提供

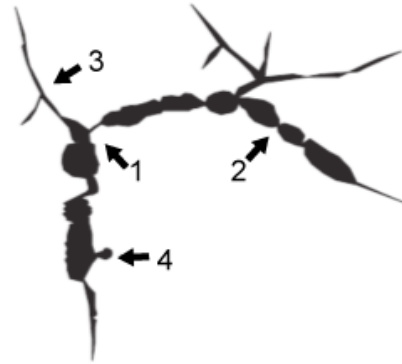二次性硬化性胆管炎の分類

先天性	カロリー病 Cystic fibrosis
慢性閉塞性	総胆管結石 胆管狭窄(外科手術時の損傷によるもの、慢性膵炎に伴うもの) Mirizzi症候群 肝移植後の吻合狭窄 腫瘍(良性、悪性、転移性)
感染性	細菌性胆管炎 再発性化膿性胆管炎 寄生虫感染(cryptosporidiosis、microsporidiosis) サイトメガロウイルス感染
中毒性	アルコール、ホルムアルデヒド、高張生理食塩水の胆管内誤注入
免疫異常	好酸球性胆管炎 AIDSに伴うもの
虚血性	血管損傷 外傷後性硬化性胆管炎 肝移植後肝動脈塞栓 肝移植後の拒絶反応(急性、慢性) 肝動脈抗癌剤動注に関連するもの 経カテーテル肝動脈塞栓術
浸潤性病変	全身性血管炎 アミロイドーシス サルコイドーシス 全身性肥満細胞症 好酸球増加症候群 ホジキン病 黄色肉芽腫性胆管炎

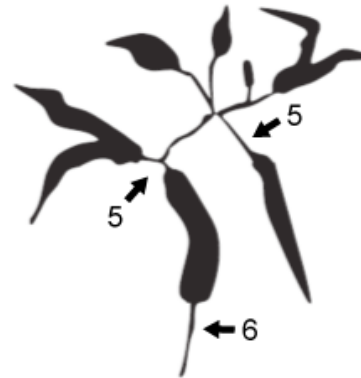
リファレンス:2016年原発性硬化性胆管炎診断基準 厚生労働省難治性肝・胆道疾患に関する調査研究班(滝川班)

胆管像による原発性硬化性胆管炎とIgG4関連硬化性胆管炎の比較

原発性硬化性胆管炎



IgG4関連硬化性胆管炎



- | | |
|---|--|
| 1. 带状狭窄(band-like stricture) | 5. 比較的長い狭窄とその上流の単純拡張
(dilation after confluent stricture) |
| 2. 数珠状所見(beaded appearance) | |
| 3. 剪定状所見(pruned-tree appearance) | 6. 下部胆管の狭窄
(stricture of lower common bile duct) |
| 4. 憩室様突出(diverticulum-like outpouching) | |

リファレンス: Clinical diagnostic criteria of IgG4-related sclerosing cholangitis 2012. / 雑誌名: J Hepatobiliary Pancreat Sci. 2012 Sep;19(5):536-42. doi: 10.1007/s00534-012-0521-y. / PMID 22717980

原発性硬化性胆管炎(PSC)の予後予測式

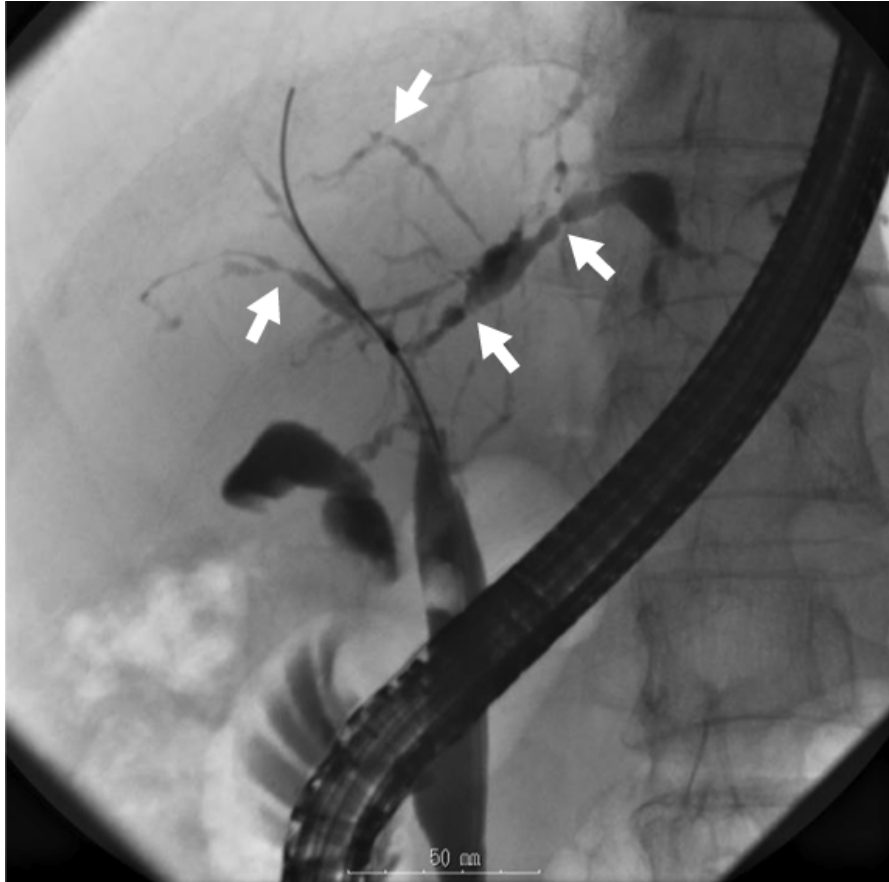$$\begin{aligned} R = & 0.03 \times (\text{age in years}) \\ & + 0.54 \log_e (\text{bilirubin in mg/dl}) \\ & + 0.54 \times \log (\text{AST}) \\ & + 1.24 (\text{if history of varicerebral bleeding}^*) \\ & - 0.84 \times (\text{albumin}) \end{aligned}$$

R : Prognostic index

*: 有の時1点、無の時0点

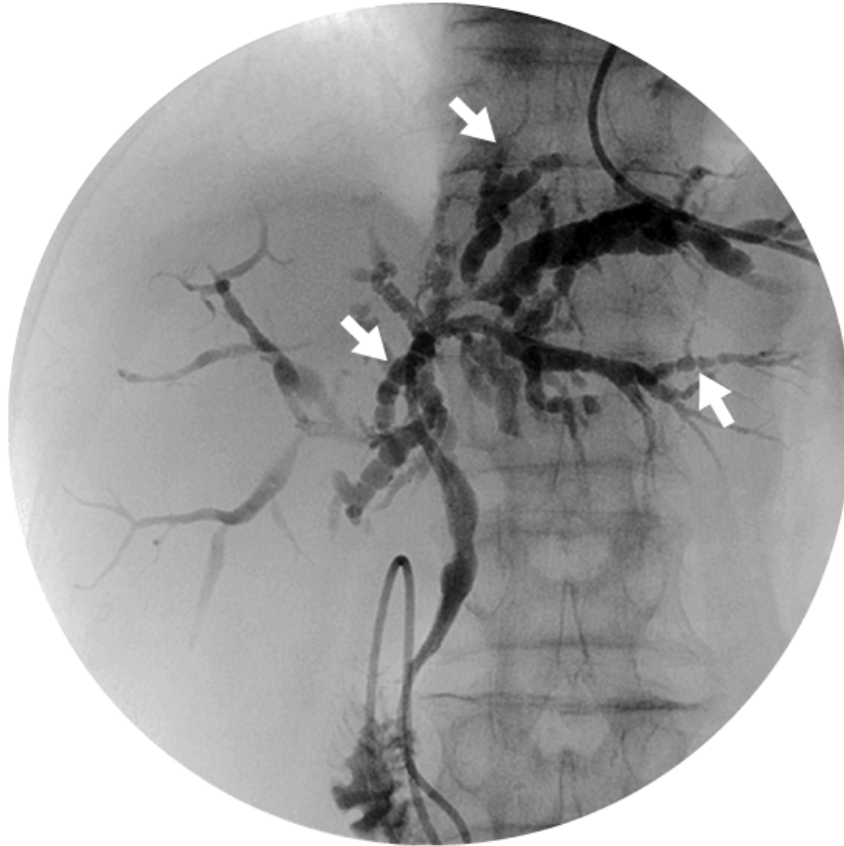
リファレンス: A revised natural history model for primary sclerosing cholangitis. / 雑誌名: Mayo Clin Proc. 2000 Jul;75(7):688-94. doi: 10.4065/75.7.688. / PMID 10907383

PSCに特徴的な胆管像：帯状狭窄 (band-like stricture) ERC像



リファレンス: 著者提供

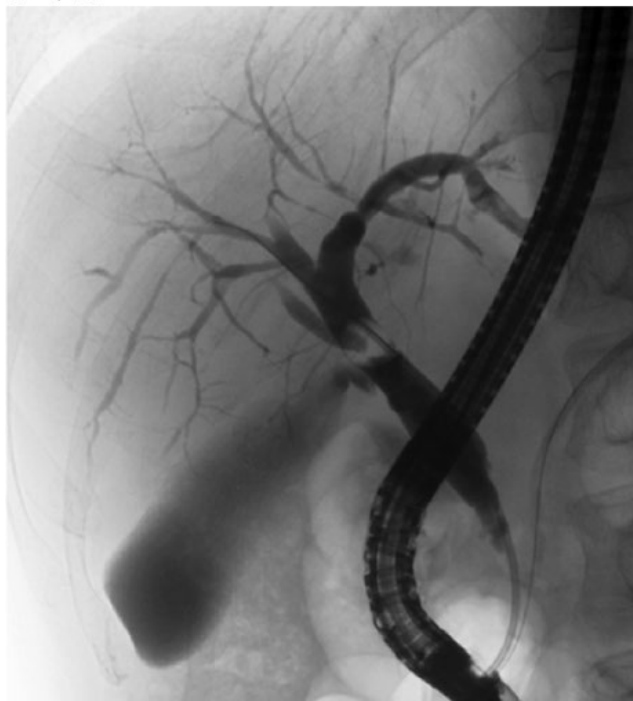PSCに特徴的な胆管像：数珠状所見 (beaded appearance) ERC像



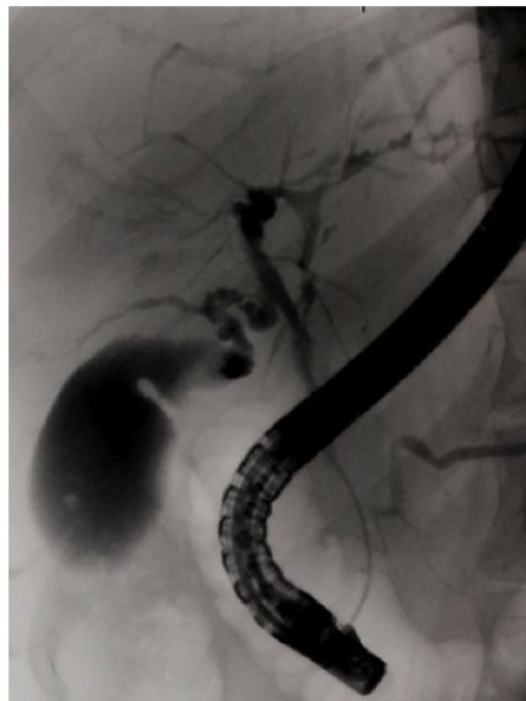
リファレンス：著者提供

PSCに特徴的な胆管像:剪定状所見(pruned tree appearance) ERC像

a: 早期



b: 進行期



リファレンス: 著者提供