training 7 肺野評価に必要なその他のポイント

■無気肺

・含気減少の程度には様々なものがある(図80).軽症のものより，むしろ進行したもので含気の減少が見逃される．これは含気が低下した肺は白っぽく確認できる，という誤解に起因する．

含気の減少を確認するためには，白っぽいという点よりむしろ以下の含気低下に伴う既存構造の偏位に注目すべきである(図81).

①葉間裂の偏位，②肺門偏位，③横隔膜挙上，④縦隔偏位，⑤気管偏位，⑥肋間腔狭小化，⑦心臓・大動脈・横隔膜のsilhouette sign，⑧局所の肺野濃度上昇．

・無気肺のX線写真を図82，83-a, b，84-

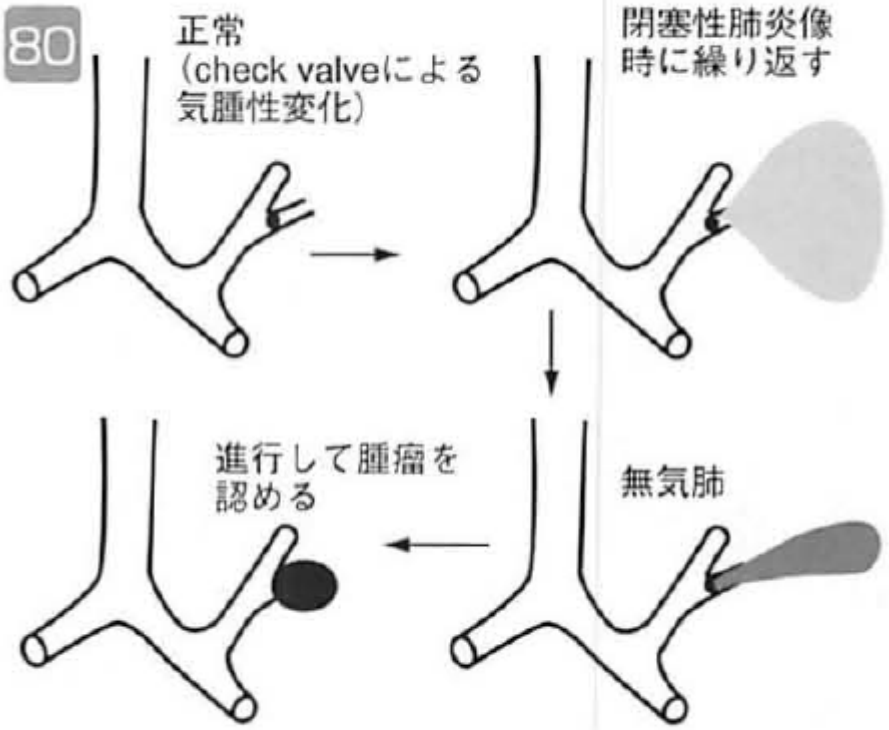

81

1）右上葉無気肺

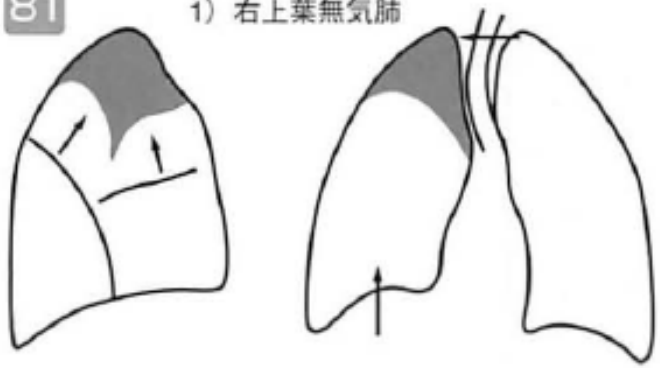

2）右中葉無気肺

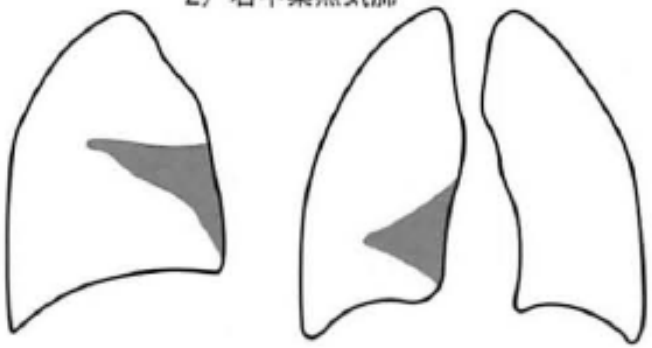

3）右下葉無気肺

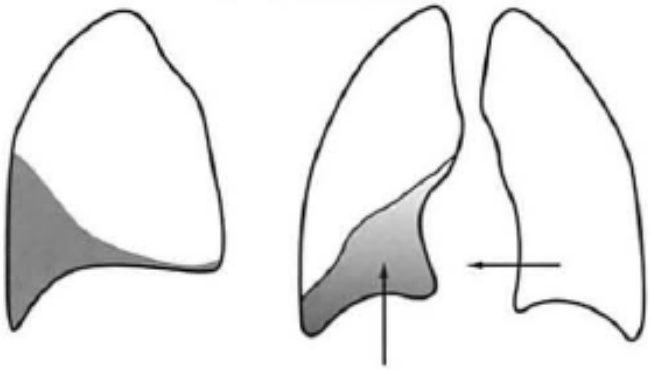

4）左上葉無気肺

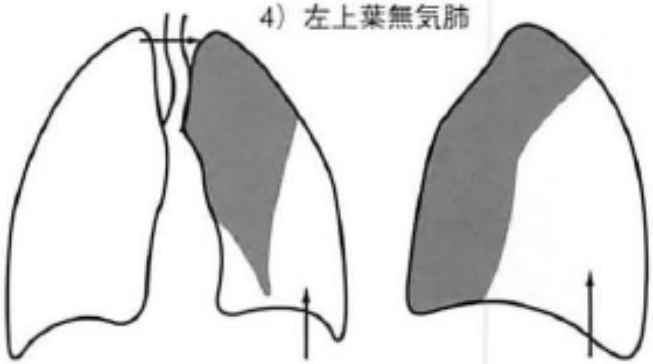

5）左下葉無気肺

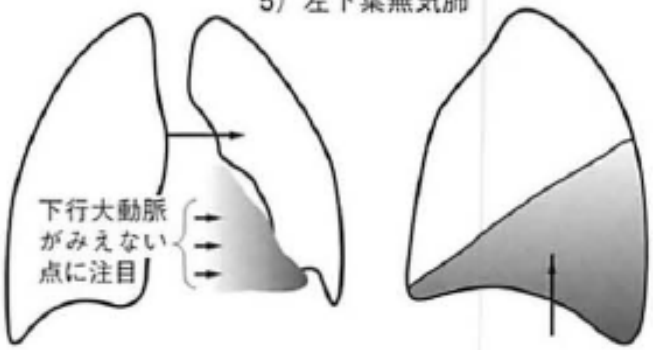

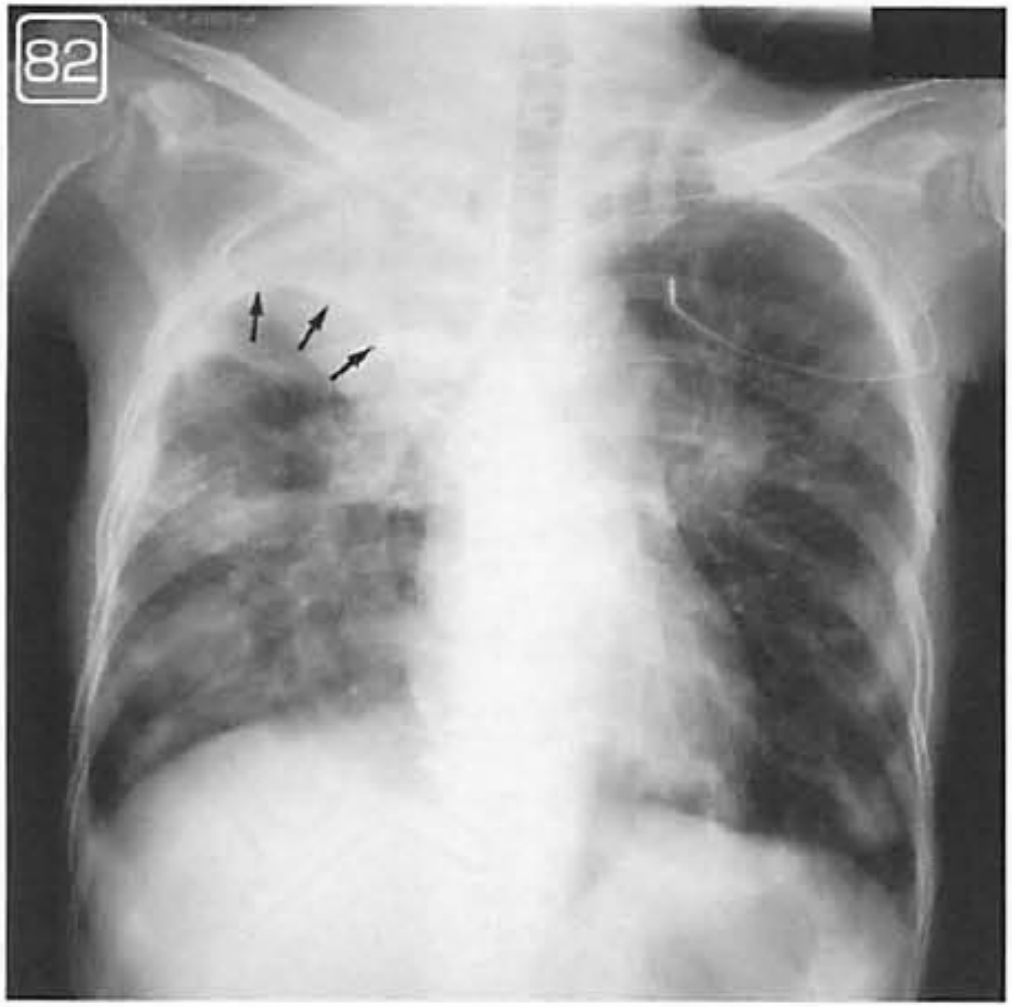

82 右上葉無気肺．↑は毛髪線の上方偏位を示す．右横隔膜の上昇も存在する．肺野には多数の肺内転移像をみる．

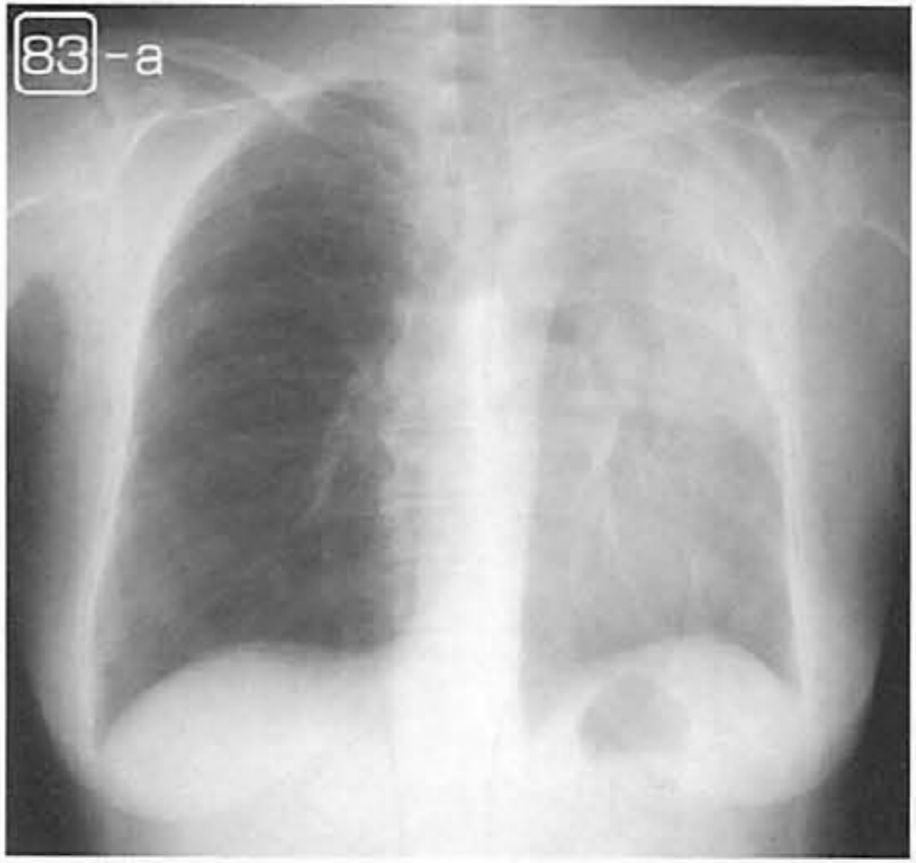

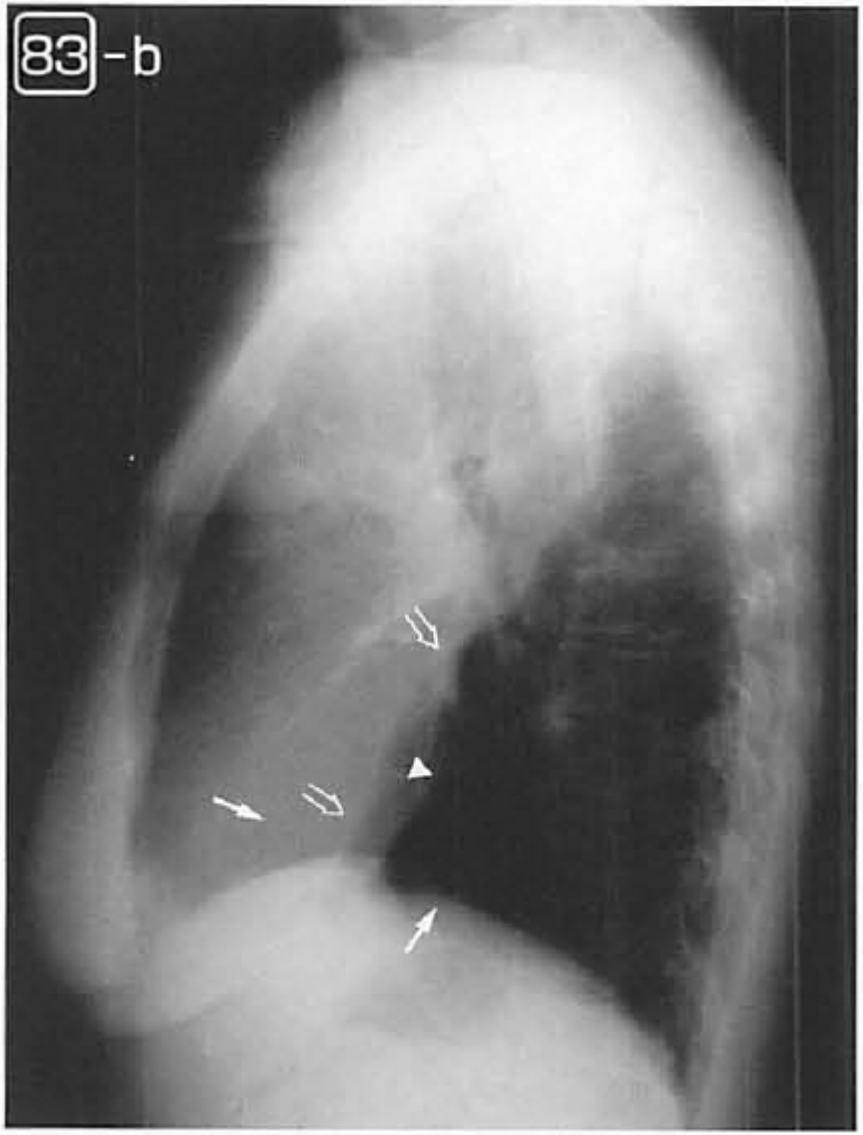

☝左上葉無気肺．左肺野全体の透過下が低下している．気管と縦隔は偏位し，大動脈弓部と心陰影の左縁がみえない．左肺門と左横隔膜の挙上が観察される．

☞aの側面写真．➡は右 major fissure，⇒は左 major fissure，△は心後縁，↑は左横隔膜．

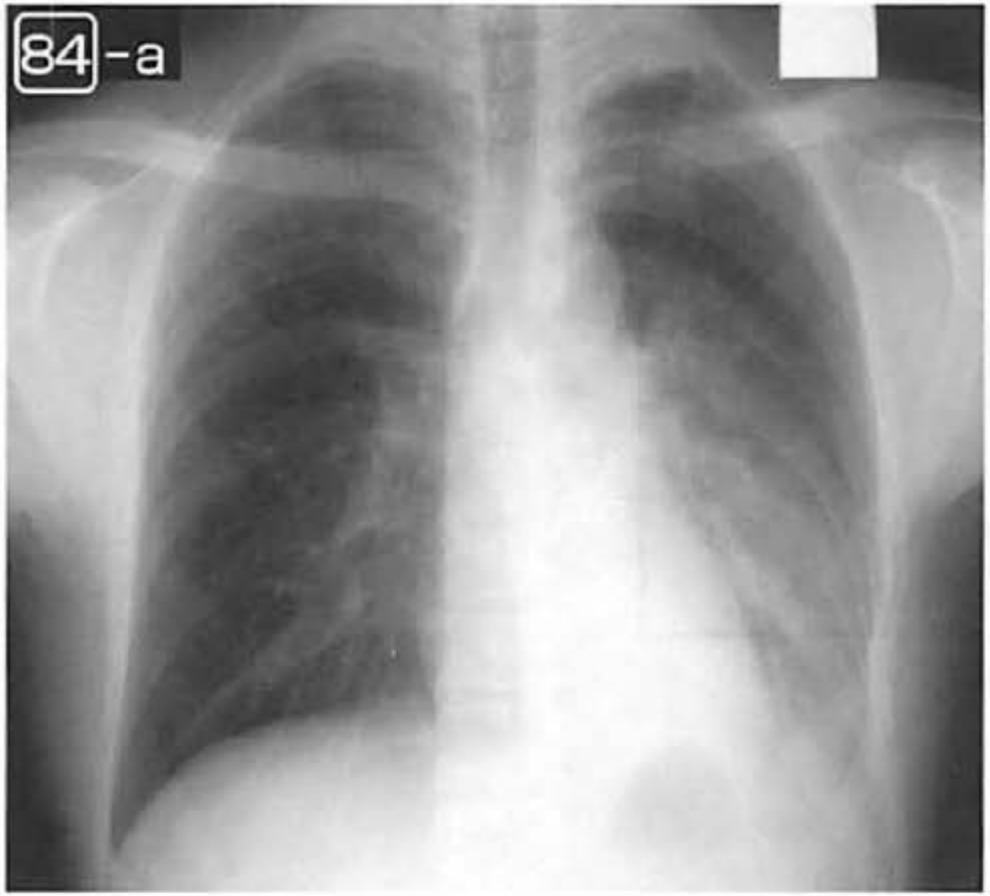

84-a 左下葉無気肺．縦隔は左へ偏位している．下行大動脈と左横隔膜がみえないこと（silhouette sign＋）と心左縁がみえること（同sign－）から左下葉に病変が存在することがわかる．

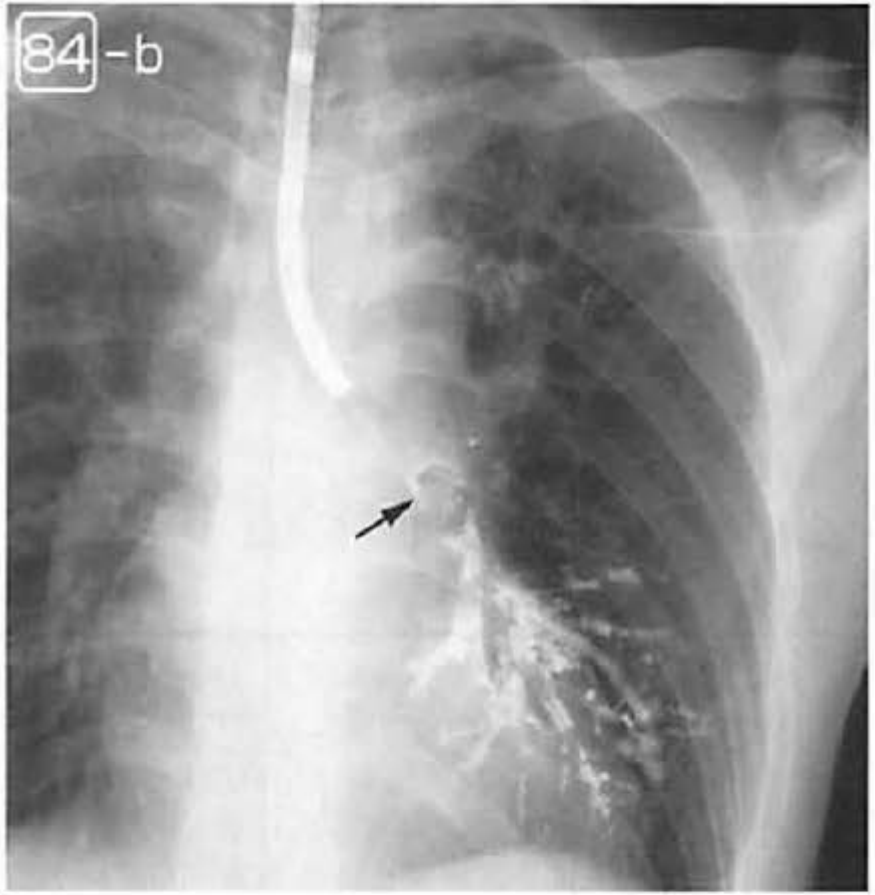

84-b aと同一症例．気管支造影により左葉支に隆起性病変（↑）があり，カルチノイドであった．

85 <肺炎の基本画像>

1. 区域以上の範囲に広がる肺胞性の均一な陰影

2. 小葉性陰影（1cm前後の大きさの肺胞性の陰影）を主体とした陰影

3. 細葉性陰影（5～7mm前後の大きさの肺胞性の陰影）を主体とした陰影



4. 小葉中心性陰影（peribronchiolar nodule）を主体とした陰影

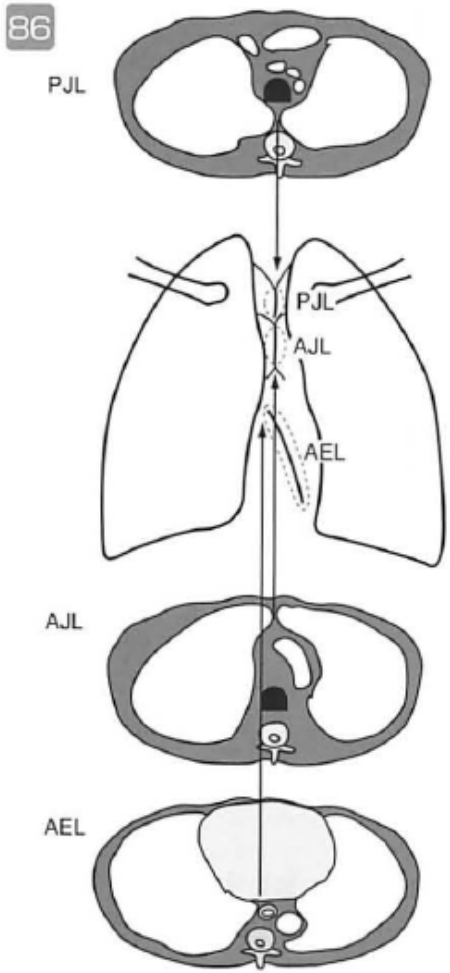

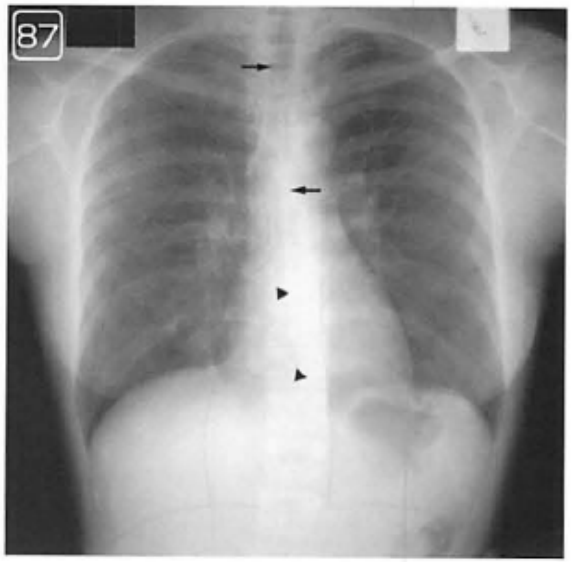

87 →：後接合線（PJL），→：前接合線（AJL），▲：奇静脈食道線（AEL）

■ **左右の肺野の内側はここまである：前接合線・後接合線・奇静脈食道線**（図 86，87）

- **前接合線**（anterior junction line ： AJL）：左右の肺の胸膜が胸骨の裏側で接する部分をさす．胸骨柄より上方では，大血管や胸腺があるためV字型に開き形成されない．下方では左に傾き，心臓の上で反転する．
- **後接合線**（posterior junction line ： PJL）：左右の肺が脊椎の前で接する部分をさす．気管透亮像内を上下に走行する．上方では肺尖へと移行し胸骨柄を越える．
- **奇静脈食道線**（azygoesophageal line ： AEL）：右食道傍線（right paraesophageal line）と同意．右肺と食道壁が接して形成される線．奇静脈（気管分岐部）より下方では，右下葉が椎体前方を乗り越えてやや左方に入り込む．

training 1 側面写真の読影順序（図88）

・側面写真を次の順序で読影していくとスムーズに診断できる．

1）まず，上部胸骨後面と(1.　　)後面に陰影があるかどうかをみる．

2）次に，気管に注目する．気管の後方には気管後三角があり，前方を(2.　　)，下方は大動脈弓，後方は(3.　　)で囲まれている．この部の気管後線の厚さは(4.　　)mm以下が正常である．厚い時には，食道病変や縦隔病変を疑う．

3）気管支のうち上葉に向かう気管支は，円形の透亮像として確認できる．左上葉気管支は右上葉気管支より(5.　　)い位置にあり，径は大きい．

4）左肺動脈は左上葉気管支をまたいでいることがわかる．

5）横隔膜のうち，どちらが右か左かを決定する過程は，解析に有用である（図89）．
左側面であれば，より大きくみえる肋骨に連なる胸郭/横隔膜は右である．これをbig rib signという(図89-①)．
左の横隔膜は胃泡と密接な関連をもち(図89-②)，下部心臓と接する前側の左横隔膜は，silhouette sign陽性となりみにくいことが多い(図89-③)．
major fissureとの関連から左右が判明することもある(図89-④)．
通常，右major fissureは左のそれより前にあ

88

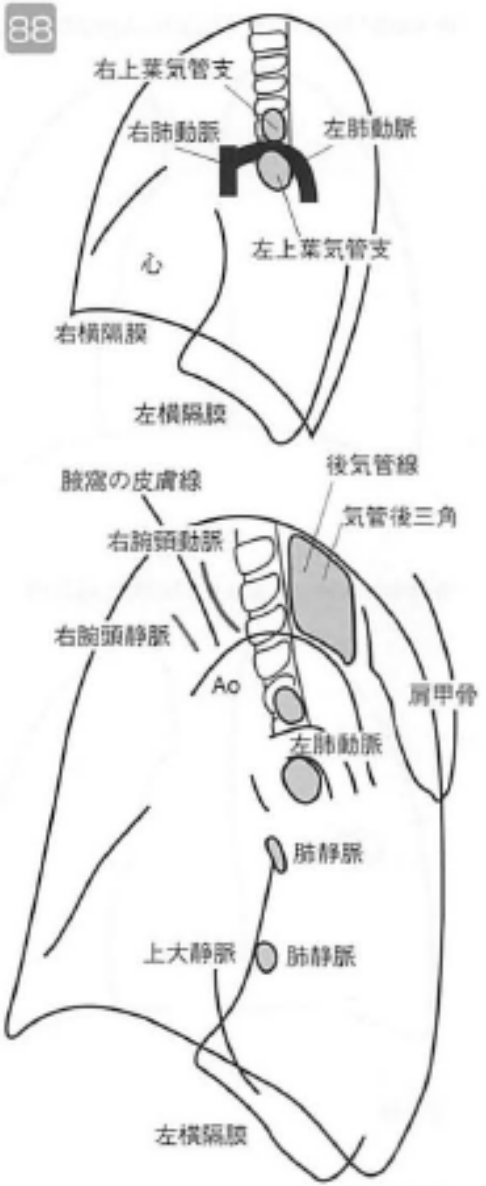

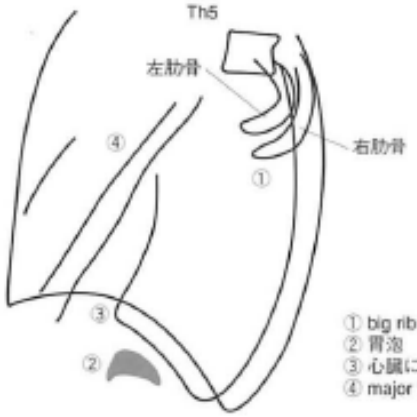

① big rib sign
② 胃泡
③ 心臓による silhouette sign
④ major fissure

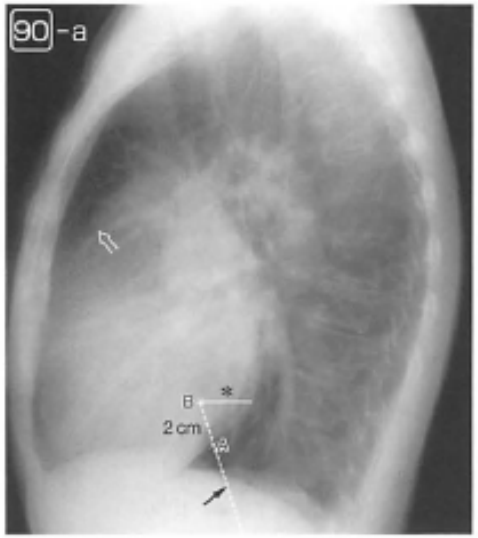

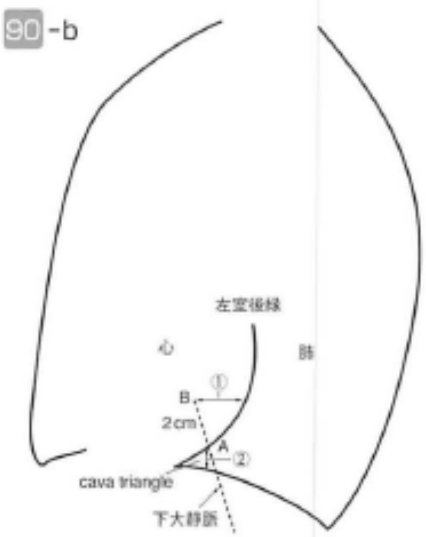

a：ASD，→：下大静脈．Aは左室後縁と下大静脈の交点．BはAから2cm上方の点．Bと左室後縁との長さ（＊）より軽度の左室拡大ありと判断できる．胸骨後面（retrosternal clear space）もやや狭く（<），軽度の右室拡大あり．b：aのシェーマ．①が1.8cm以上，あるいは②が0.75cm以下の場合に左室拡大といえる．

り，minor fissureとの関係から右とわかることがある（図89-④）．

6）左心室拡大の評価は，左室後縁と横隔膜と下大静脈で囲まれるcava triangleの大きさをみりことで可能である．

左室後縁と下大静脈の交点をA，そこから2cm上方の点をBとして，Bから左室後縁までの距離（図90-b①）が（6.　　）cm以上ならば左室拡大といえる．

上記A点から横隔膜までの距離からも判定可能である．この距離（図90-b②）が（7.　　）cm以下であれば左室拡大といえる．