

# 齋賀医院壁新聞

文献情報と医院案内 齋賀医院ホームページに戻る場合戻るボタンをおしてください

検索ボックス



<< 2019年11月 >>

日	月	火	水	木	金	土
						1 2
3	4	<a href="#">5</a>	<a href="#">6</a>	7	<a href="#">8</a>	<a href="#">9</a>
10	<a href="#">11</a>	12	<a href="#">13</a>	<a href="#">14</a>	<a href="#">15</a>	16
17	<a href="#">18</a>	<a href="#">19</a>	20	21	22	23
24	25	26	27	28	29	30

最近の記事

- (11/19)[脳血流自己調節能について考察](#)
- (11/18)[高血圧緊急症](#)
- (11/15)[原因不明の胃潰瘍](#)
- (11/14)[小児の外科における5つのべからず](#)
- (11/13)[安全な乳児の睡眠](#)

最近のコメント

- [腎機能低下患者でもメトグルコはSU剤より有効](#) by (11/07)
- [創傷に対するドレッシング材](#) by (11/07)
- [インフルエンザ治療薬・ゾフルーザの逆襲](#) by (10/30)
- [インフルエンザ治療薬・ゾフルーザの逆襲](#) by (10/30)
- [脂質異常症治療薬・スタチンの一次予防効果](#) by (10/23)

タグクラウド

カテゴリ

- [小児科](#)(183)
- [循環器](#)(188)
- [消化器・PPI](#)(113)
- [感染症・衛生](#)(65)
- [糖尿病](#)(108)
- [喘息・呼吸器・アレルギー](#)(79)
- [インフルエンザ](#)(92)
- [肝臓・肝炎](#)(60)
- [薬・抗生剤・サプリメント・栄養指導](#)(43)
- [脳・神経・精神・睡眠障害](#)(36)
- [整形外科・痛風・高尿酸血症](#)(28)
- [ワクチン](#)(29)
- [癌関係](#)(10)
- [脂質異常](#)(25)
- [甲状腺・副甲状腺](#)(17)
- [婦人科](#)(7)

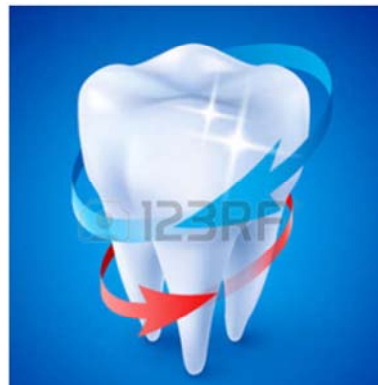<< 誤嚥、お餅がつまった時の対処 | [TOP](#) | [C型肝炎治療薬\(DAA\)は腎機能低下患者でも有効で安全](#) >>

2017年01月04日

虫歯予防としてのフッ素

虫歯予防としてのフッ素

フッ素洗口とフッ素塗布とは同じ効果  
Fluoride and Oral Health



洗口は6歳以上が適応です。施行が6歳以下では難しいと言う点と、過剰にフッ素を服用してしまう危険があるためです。  
しかし1日2回の洗口で、塗布と殆ど差がなかったとの論文ができました。  
簡便でもあり有効のようです。

巷間には過剰にフッ素の危険性が言われていますが、一般的使用ではそれ程危惧する必要は無いようです。  
但し、フッ素入りの水道水で洗口用の粉末を溶かして、6歳以下に使用するのには注意が必要のようです。

Uptodateより調べてみました。

- 1) フッ素を多過ぎず、また少な過ぎず使用する事が、特に2歳までは大事である。エナメル質の成長にとって重要な時期だからである。
- 2) フッ素含有の歯磨き粉は少量が肝心

Demonstration of a smear of toothpaste



The picture above demonstrates what is meant by a smear of toothpaste.

3歳以下では少量を塗る程度

[泌尿器・腎臓・前立腺](#)(29)

[熱中症](#)(7)

[日記](#)(17)

[その他](#)(61)

#### 過去ログ

[2019年11月](#)(10)

[2019年10月](#)(18)

[2019年09月](#)(18)

[2019年08月](#)(14)

[2019年07月](#)(14)

[2019年06月](#)(16)

[2019年05月](#)(14)

[2019年04月](#)(18)

[2019年03月](#)(19)

[2019年02月](#)(19)

[2019年01月](#)(15)

[2018年12月](#)(16)

[2018年11月](#)(20)

[2018年10月](#)(20)

[2018年09月](#)(18)

[2018年08月](#)(24)

[2018年07月](#)(18)

[2018年06月](#)(18)

[2018年05月](#)(20)

[2018年04月](#)(19)

[2018年03月](#)(20)

[2018年02月](#)(14)

[2018年01月](#)(14)

[2017年12月](#)(20)

[2017年11月](#)(17)

[2017年10月](#)(22)

[2017年09月](#)(18)

[2017年08月](#)(20)

[2017年07月](#)(23)

[2017年06月](#)(19)

[2017年05月](#)(19)

[2017年04月](#)(22)

[2017年03月](#)(20)

[2017年02月](#)(18)

[2017年01月](#)(21)

[2016年12月](#)(17)

[2016年11月](#)(25)

[2016年10月](#)(22)

[2016年09月](#)(21)

[2016年08月](#)(20)

[2016年07月](#)(26)

[2016年06月](#)(27)

[2016年05月](#)(24)

[2016年04月](#)(24)

[2016年03月](#)(25)

[2016年02月](#)(23)

[2016年01月](#)(23)


[2015年12月](#)(22)

[2015年11月](#)(21)

[2015年10月](#)(28)

以降はカテゴリーで検索してください。

[RDF Site Summary](#)  
[RSS 2.0](#)



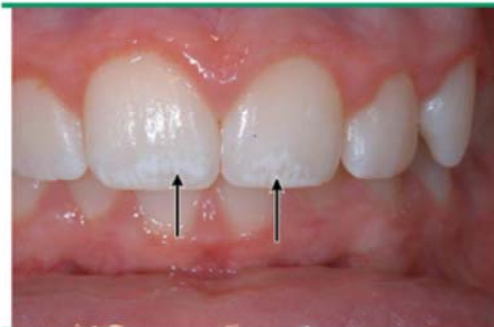The picture above demonstrates what is meant by a pea-sized amount of toothpaste.

3歳になって小粒大に増やす。

- 3) 3歳以下では、歯磨き後にフッ素を飲まないようにするため、水を与えない方が良い。
- 4) フッ素入りの歯磨き粉を乳幼児に用いるかは、学会でも意見が分かれている。Uptodateでは過剰なフッ素のために永久歯が斑状歯にならないよう、極少量を乳幼児全員に使用する事を勧めている。

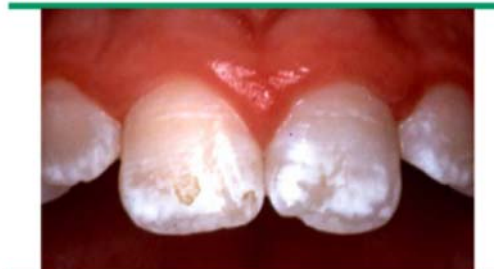斑状歯の写真を下記に掲載します。

#### Mild fluorosis



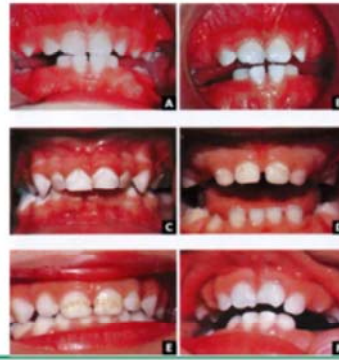Mild fluorosis is indicated by a white flecked or lacy appearance to the enamel

#### Moderate fluorosis



These incisors with moderate fluorosis have an opaque white appearance and a round lesion where hypomineralized enamel has been abraded from the surface during normal function.

- 5) 歯磨きの後に、保護者は歯の状態を常に観察する事が大事  
下記の写真のような状態に気づいたら歯科を受診する事を勧めています。



A. Normal 12- to 14-month-old infant's mouth. B. Infant's mouth with plaque. C. Decalcification and early cavitation. D. Remineralized decalcified enamel. E. Hypoplastic enamel (no decay). F. Fractured primary teeth.

私見)  
他のネットでフッ素の記事がありましたので下記に掲載します。

[Community Dental Health.pdf](#)

[Children Oral Health - Oral Health Practice Tools.pdf](#)

[フッ素パンフレット.pdf](#)

0 | 0  
いいね!

ツイート

【小児科の最新記事】

- [小児の外科における5つのべからず  
安全な乳児の睡眠](#)
- [アメリカにおける抗生剤の第一選択薬は？](#)
- [授乳・離乳の支援ガイド\(2019年改訂版..](#)
- [アナフィラキシー治療の評価](#)

posted by 齋賀一 at 20:50 | [Comment\(0\)](#) | [小児科](#)

この記事へのコメント  
コメントを書く

お名前:

メールアドレス:

ホームページアドレス:

コメント:

