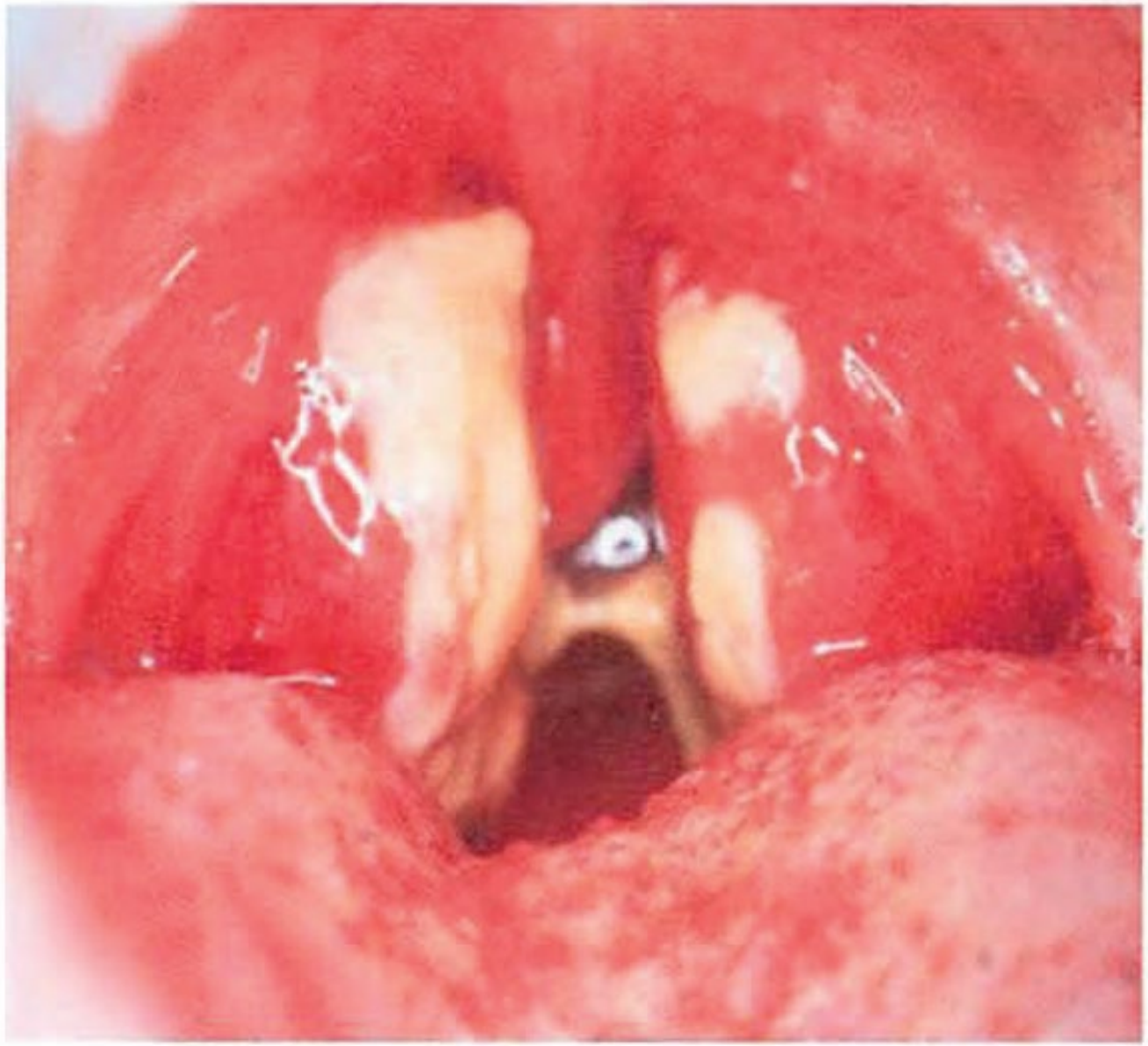

図５　１枚の毛布のようにベタッとついた白苔

伝染性単核球症での血清学的診断のコツ

mononucleosis-like syndrome の原因は，EB ウイルス（Epstein-Barr virus：EBV），サイトメガロウイルス（cytomegalovirus：CMV）が上位２つにあげられます。多くはこれで決着するため，最低限の検査といわれた場合には VCA（viral capsid antigen）-IgM と CMV-IgM を提出するとよいことになります。しかし EBV の場合，初期には VCA-IgM（＋）とならないこともあり，VCA-IgG と EBNA（Epstein-Barr nuclear antigen）も提出することをお勧めします。

VCA-IgM（－）でも VCA-IgG 陽性，EBNA 陰性となることもあり，この場合は初期ゆえに VCA-IgM（－）となっていると考える場合があり，再提出すると（＋）と返ってくることがあります。EBNA（＋）であれば，このような状況を想定する必要はなく，既感染パターンとわかります（表３）。

表３　伝染性単核球症の血清学的診断

	VCA-IgM	VCA-IgG	EBNA
既感染	(−)	(+)	(+)
初感染	(+)	(+) or (−)	(−)
初感染だが検査提出が早すぎ	(−)	(+)	(−)

EBV/CMV で診断がつかなかった場合

EBV/CMV の診断名がつかなかった場合は積極的に次のステップへ進み，以下の疾患の鑑別を考慮します。

- HIV-primary HIV infection：感染後 2〜6 週
- 二期梅毒
- HAV（潜伏期 4 週くらい）
- HBV
- トキソプラズマ症
  （だが，とくに primary HIV infection，二期梅毒が重要。病歴聴取を再度しつつ以下の検査を提出）
- HIV → HIV RNA PCR
- HAV → Anti-HAV IgM
- HBV → HBs antigen，HBc IgM
- *Treponema pallidum* → FTA-ABS（梅毒トレポネーマ蛍光抗体吸収試験），RPR（rapid plasma antigen），TPHA（Treponema pallidum particle agglutination）
- *Toxoplasma gondii* → Anti-toxoplasma IgM

① EB ウイルス感染症

典型例で，若年者の発熱，咽頭炎，リンパ節腫脹，脾腫，皮疹，異型リンパ球の増加，肝機能障害などの症状がみられる場合には診断は容易と思われる．しかし，若年者以外にも発症することがあり，さらに 35 歳以下と 40 歳以上では臨床所見が異なる．40 歳以上ではリンパ節腫脹や咽頭炎の頻度が低く[16]，所見がないからと言って否定できない．

上記の症状・所見のいくつかがある場合には感染を疑い，検査を提出してよいだろう．診断には血清学的検査が用いられ，以下の 3 つの EB ウイルス特異抗体を計測する（表 5）[17]．

❶ VCA-IgM 抗体：初感染後 1 週間で陽性となり，1ヵ月でピークを迎え，2〜6ヵ月で消退する．

❷ VCA-IgG 抗体：初感染後 1ヵ月で陽性となり，終生陽性となる．

❸ EBNA 抗体：発症後 3〜4 週間で陽性となり，終生陽性となる．

② サイトメガロウイルス感染症

サイトメガロウイルス感染症については，一般人口の多くが不顕性感染しており，健常者では無症状のことが多いものの，移植後患者などの免疫低下者では日和見感染を起こすことがあり，問題となる．健常者においても伝染性単核球症を起こすことがあり，その場合，症状はEBウイルスによるものと比較して軽いと言われる．そのために不明熱の原因になることがある．伝染性単核球症を疑うときには検査を提出してよいだろう．診断は血清学的に行われ，IgM抗体陽性，およびIgG抗体の4倍以上の上昇が必要となる[18]．IgM抗体は発症後1～2週間で陽性化するが，数ヵ月持続することと，健常者が不顕性感染を起こしている可能性があることを考えると，IgM抗体単体での確定診断は危うさが伴う．IgG抗体が陽性化するには，発症後最低数週間は必要であり，確定診断には時間がかかるため，臨床症状とIgM抗体から判断しているのが現状である．