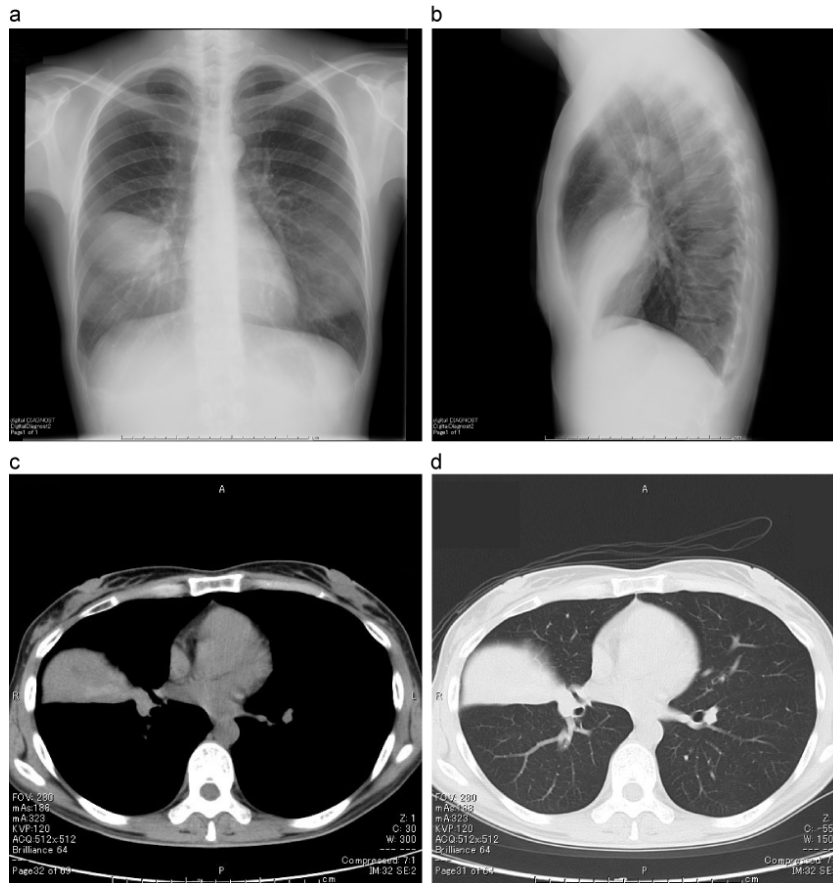
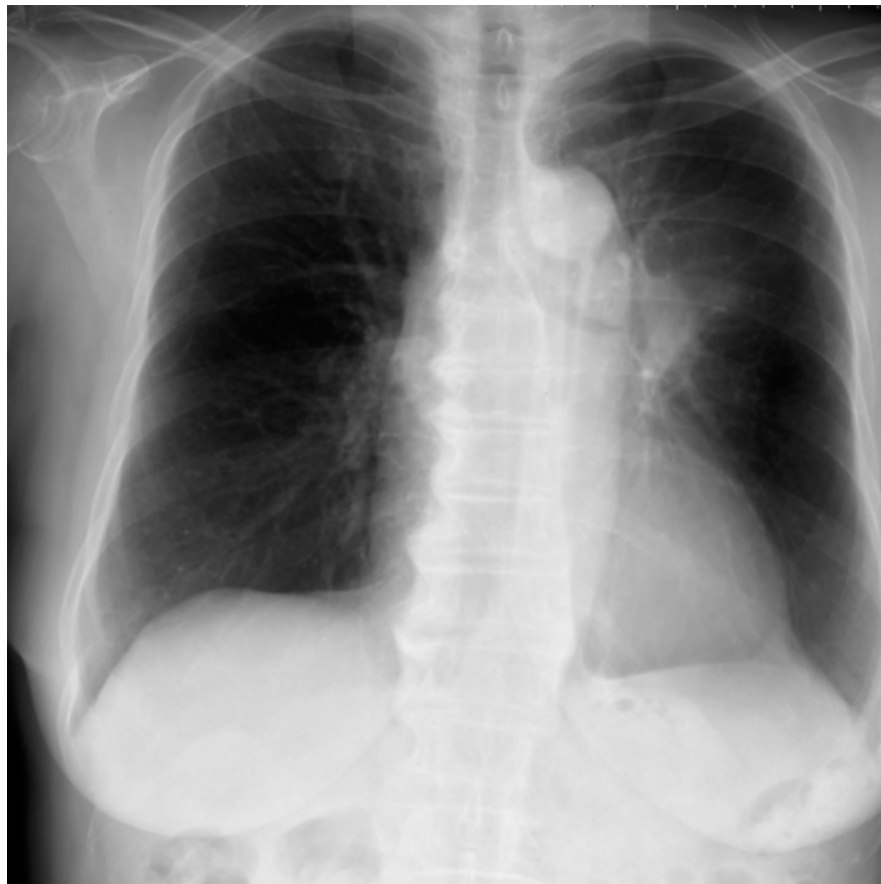


アレルギー性気管支肺アスペルギルス症 (ABPA) による右中葉無気肺 胸部画像



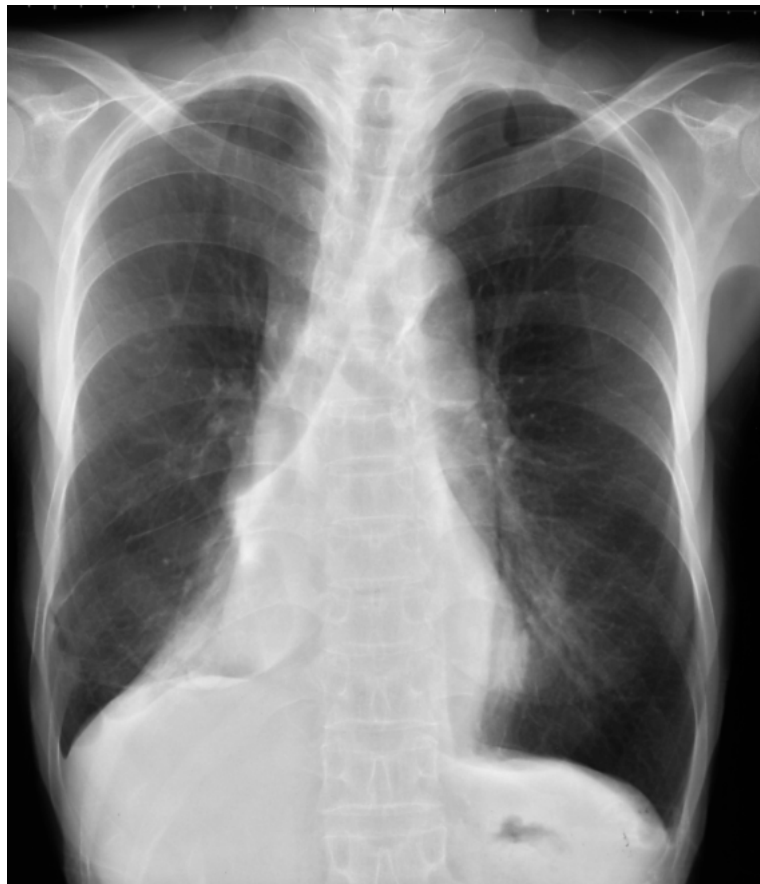リファレンス: 著者提供

右下葉の無気肺の胸部単純X線写真



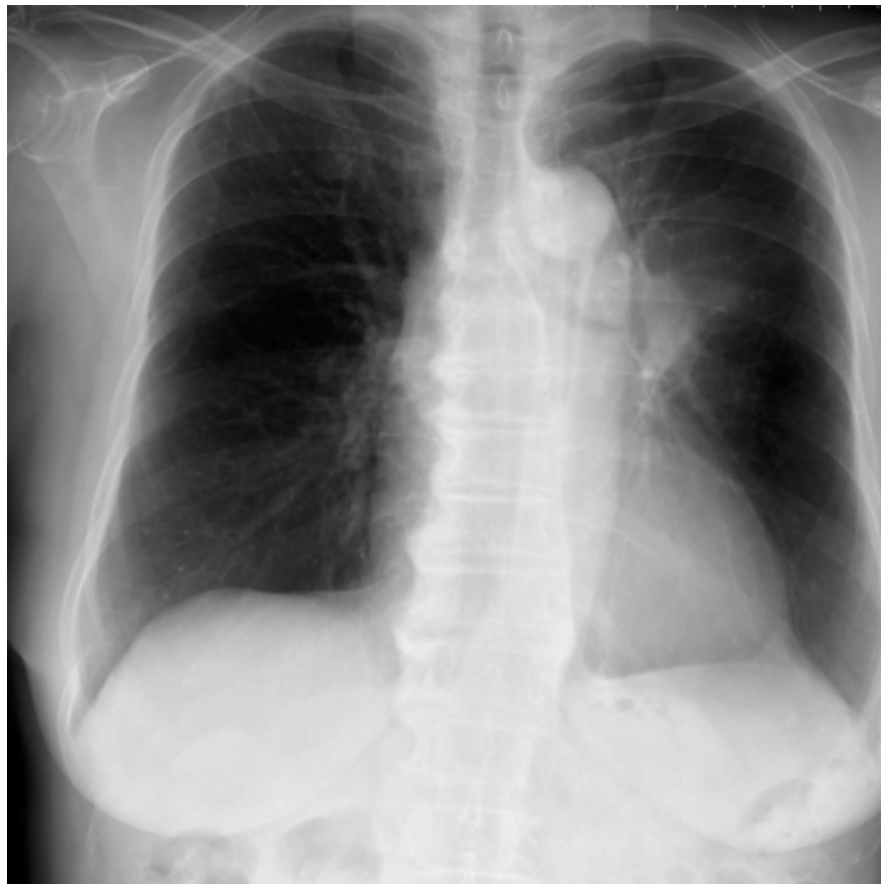
リファレンス: 著者提供

右下葉の無気肺の胸部単純X線写真



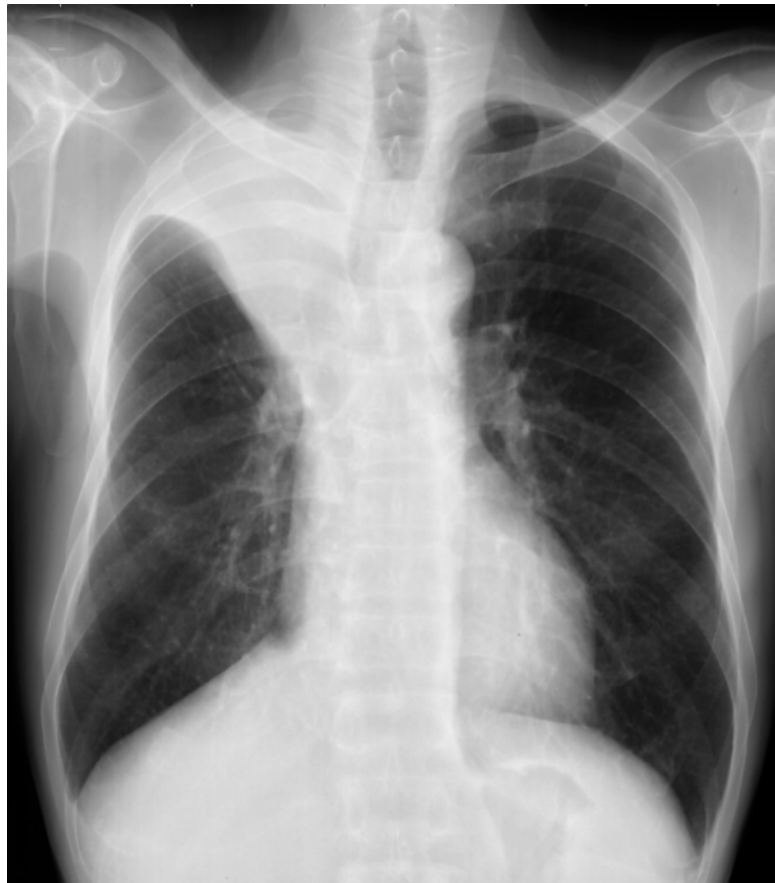リファレンス: 著者提供

右下葉の無気肺の胸部単純X線写真



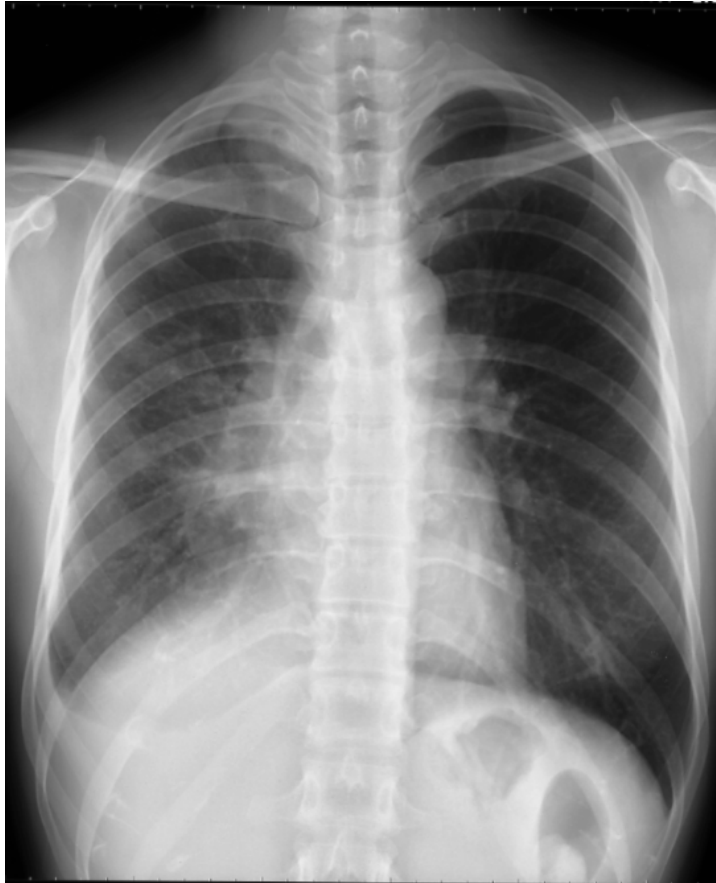リファレンス: 著者提供

右上葉の無気肺の胸部単純X線写真



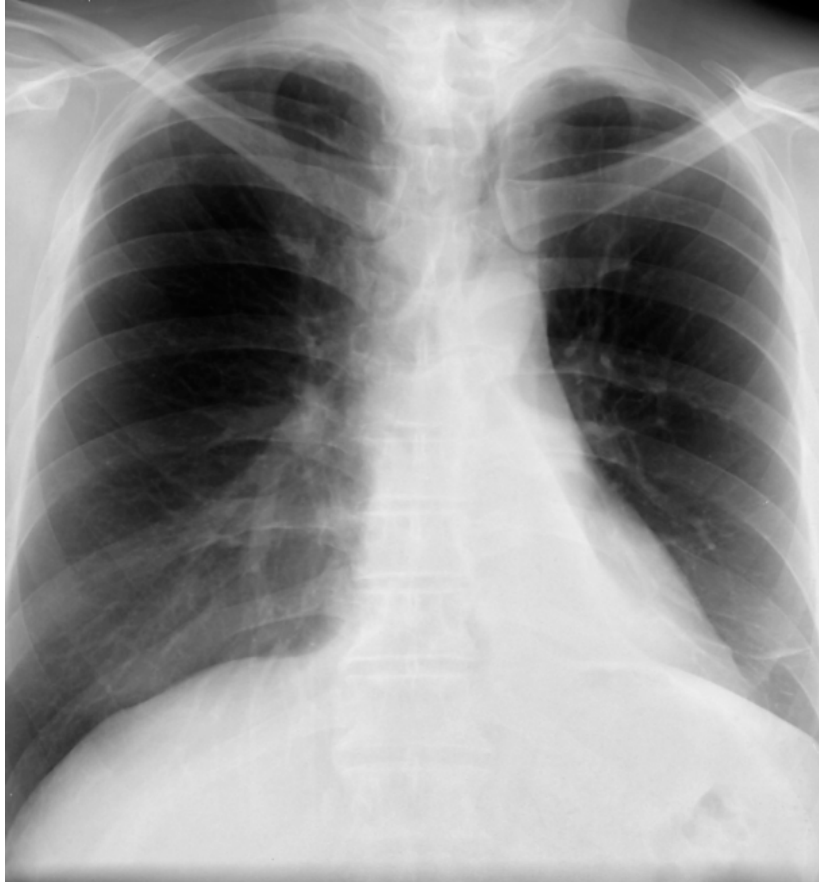リファレンス: 著者提供

右中葉の無気肺の胸部単純X線写真



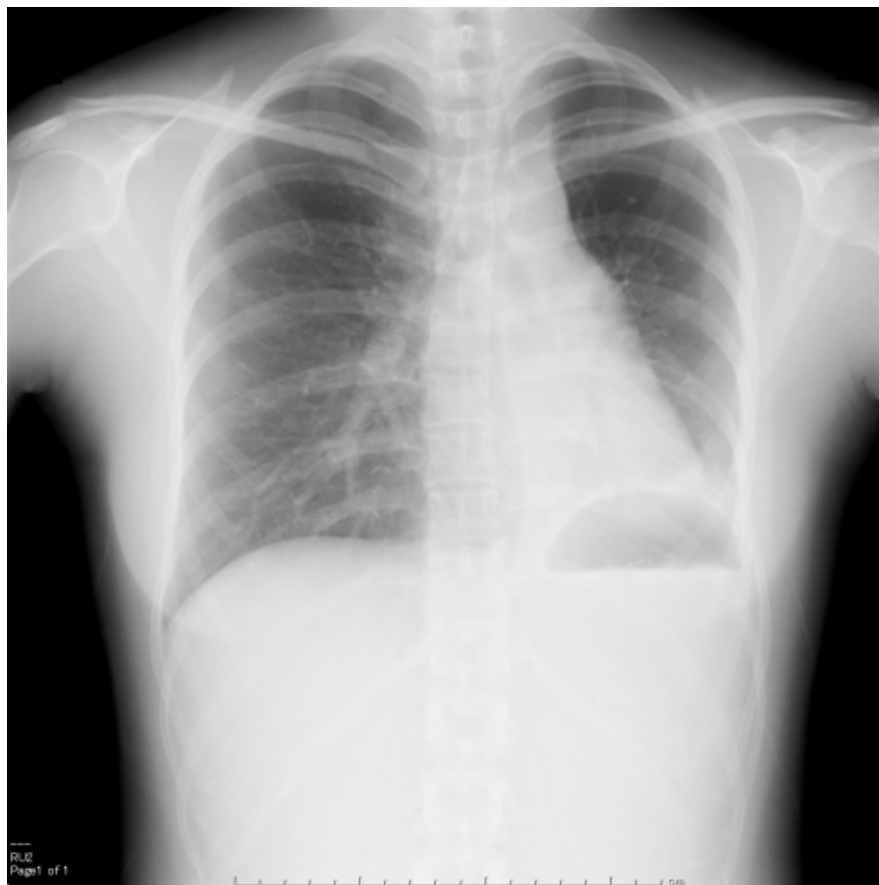
リファレンス: 著者提供

左下葉の無気肺の胸部X線単純写真



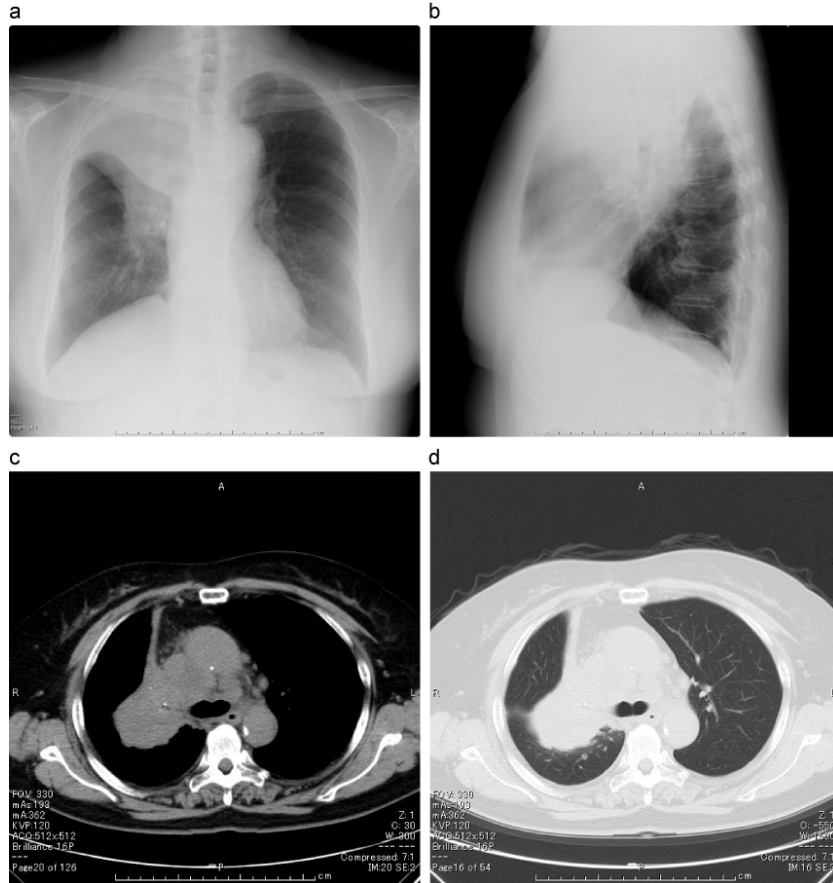
リファレンス: 著者提供

肺癌による右上葉の無気肺




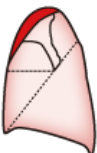

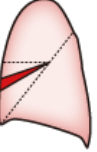

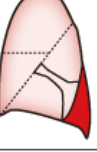

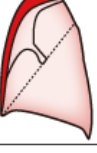


リファレンス: 著者提供

肺癌による右上葉無気肺 胸部画像



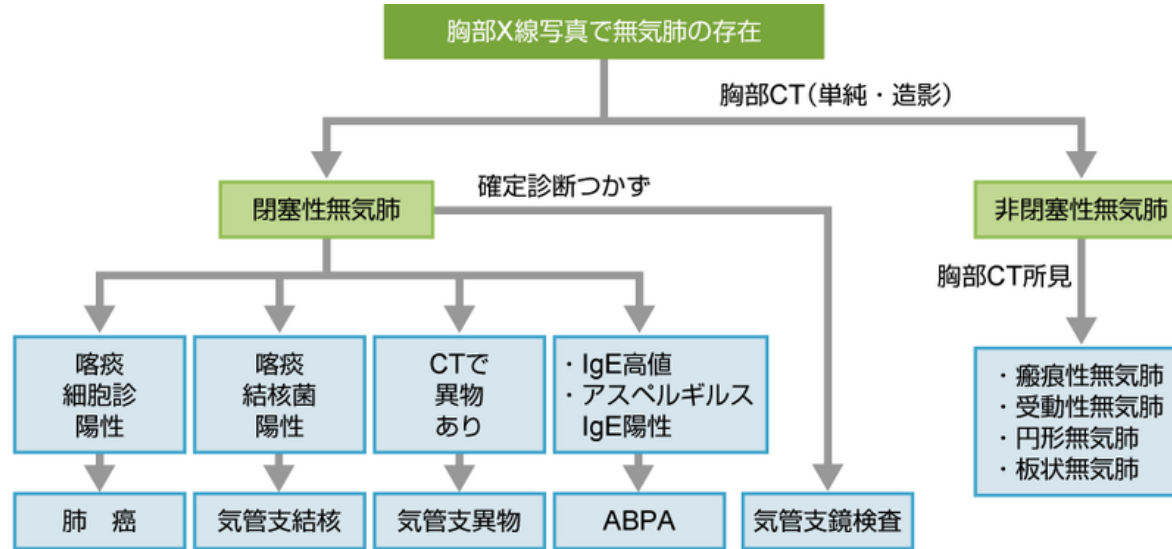
リファレンス: 著者提供

肺葉性無気肺の胸部単純X線写真の所見

| 無気肺 | 正面像 | 側面像 |
|-----|---|--|
| 右上葉 |  <p>右上肺野内側の扇状陰影（中枢側の腫瘤が原因の場合は陰影の辺縁が逆S字状）、縦隔上部のシルエット消失、右肺門の挙上、右横隔膜直上のテント状陰影</p> |  <p>肺門から前胸壁下に向かう扇状陰影</p> |
| 右中葉 |  <p>心臓右縁を底辺とする三角形の陰影、右心縁下部のシルエット消失</p> |  <p>肺門から前下方に向かう帯状陰影</p> |
| 右下葉 |  <p>右肺門部を頂点とし、横隔膜と心臓右縁を2辺とする三角形、右横隔膜のシルエット消失</p> |  <p>下位胸椎と重なる陰影、右横隔膜ドーム後方のシルエット消失</p> |
| 左上葉 |  <p>左上中肺野を主体とする境界不明瞭な陰影、左心縁のシルエット消失、左肺門の挙上、左横隔膜直上のテント状陰影</p> |  <p>前胸壁に沿って前肋横角から肺尖まで伸びる帯状陰影</p> |
| 左下葉 |  <p>心陰影と重なる三角形の陰影、下行大動脈のシルエット消失、左横隔膜のシルエット消失</p> |  <p>下位胸椎と重なる陰影、左横隔膜ドーム後方のシルエット消失</p> |

リファレンス: 青木隆俊: 異常陰影の解析. 呼吸器研修ノート, 診断と治療社, 2011; 223-230

無気肺診断のアルゴリズム



リファレンス: 著者提供