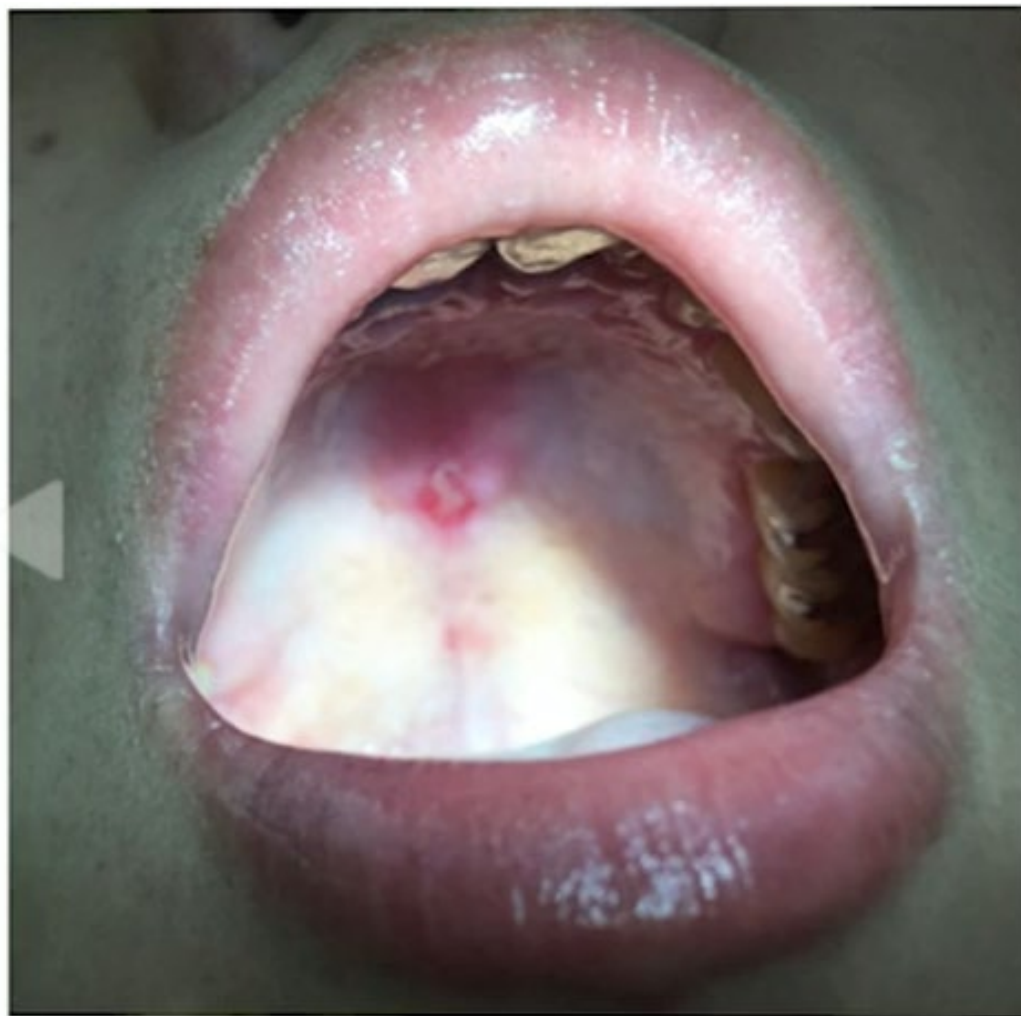

ベーチエツト病

## 口内炎の鑑別診断

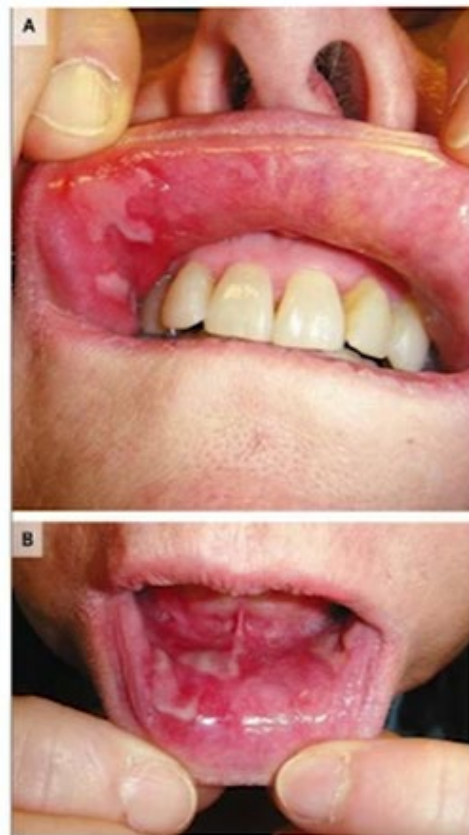- アフタ性口内炎（10%）
- リウマチ性疾患
  - SLE、脊椎関節炎、RA
- 消化器疾患
  - IBD、セリアック病
- 自己炎症性疾患
  - HyperIgD症候群
- 感染症
  - HSV
  - HIV、梅毒、結核
- 皮膚疾患
  - SjS
  - 天疱瘡、類天疱瘡
  - 扁平苔癬
  - がん・リンパ腫
- 血液疾患
  - Cyclic neutropenia
- その他
  - 薬剤
  - ビタミンB<sub>12</sub>、Fe、葉酸欠乏



SLE患者さんの口内炎

蝶形紅斑と同じ したがって痛みはない

## 天疱瘡

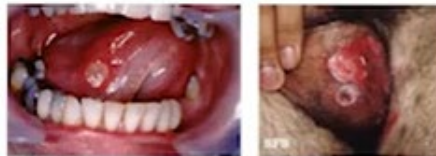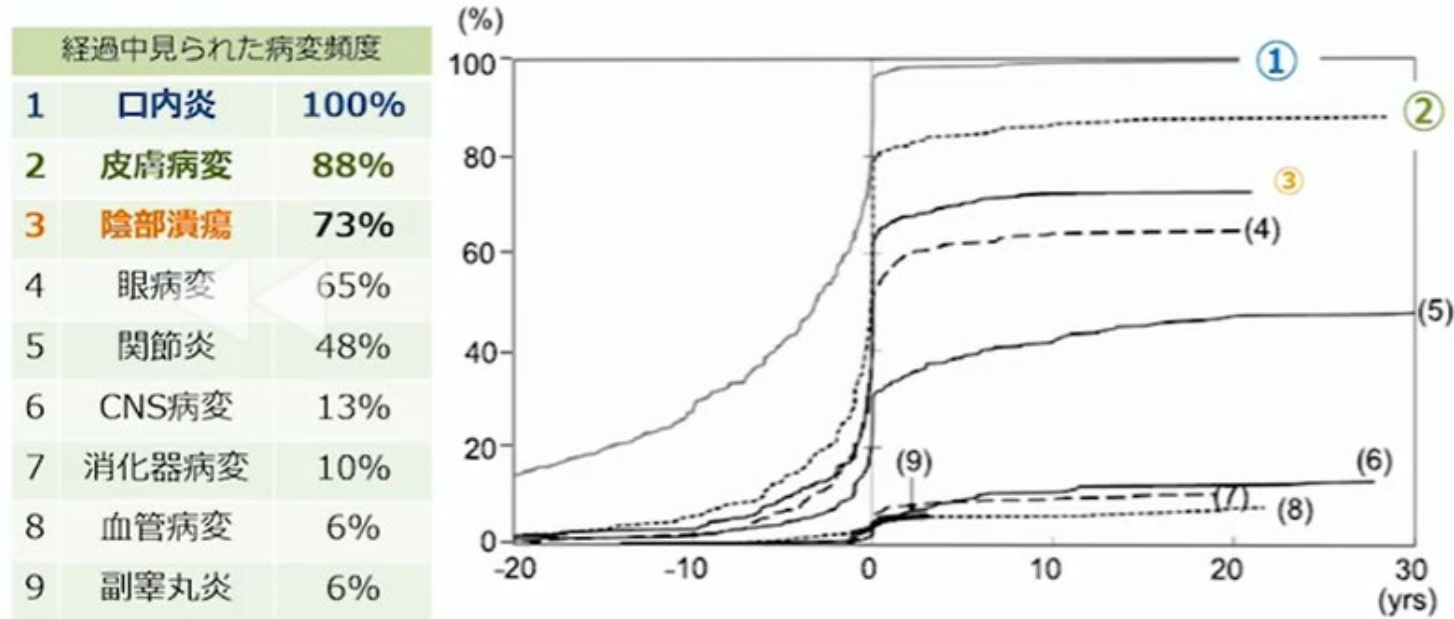


NEJM  
Nasal and Oral Mucosal Ulcers | NEJM Resident 360  
Published Jul 20, 2013 - Written by Sara Fazio

天疱瘡の口内炎に注意

## 横浜市立大学病院におけるBD患者412人の検討 (July 1991 to December 2007)

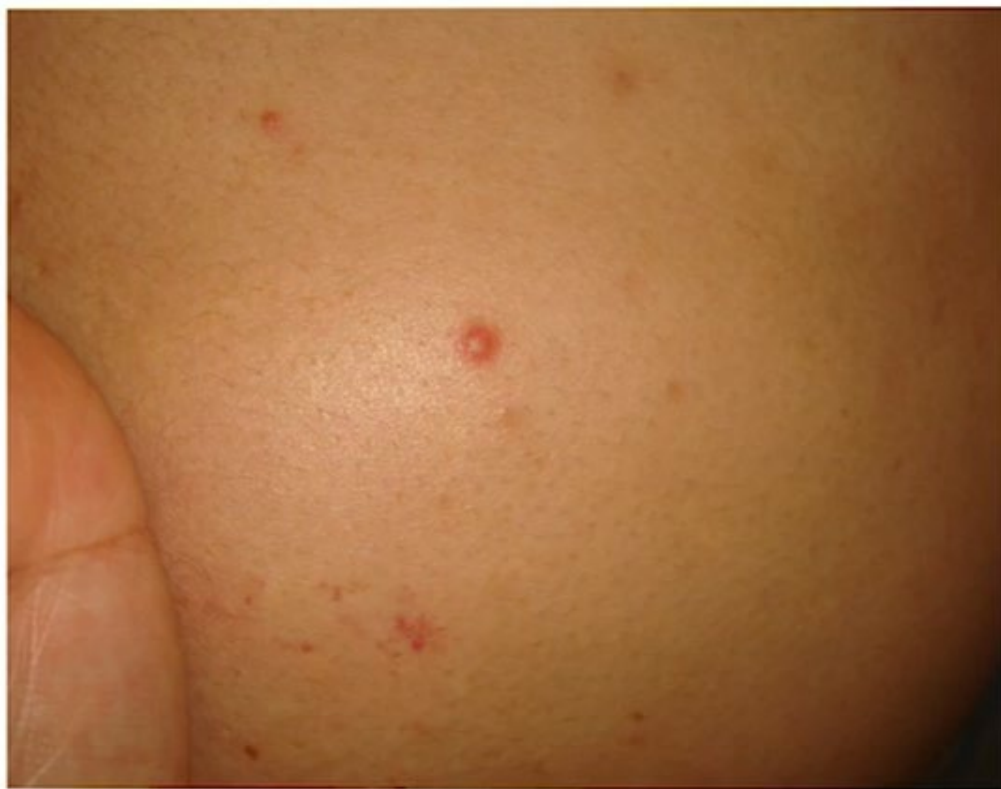Behçet's Disease Evolution of Clinical Manifestations. Medicine Volume 90, Number 2, March 2011



Characteristic	All (n = 412)	Male (n = 184)	Female (n = 228)
	No. (%)	No. (%)	No. (%)
Age at diagnosis, yr (mean ± SD)	36.9 ± 11.9	34.8 ± 11.1	38.5 ± 12.3
Observation period, yr (mean ± SD)	7.2 ± 6.7	7.0 ± 6.9	7.4 ± 6.6
Frequency of HLA-B51	123/246 (50)	61/116 (53)	62/130 (48)

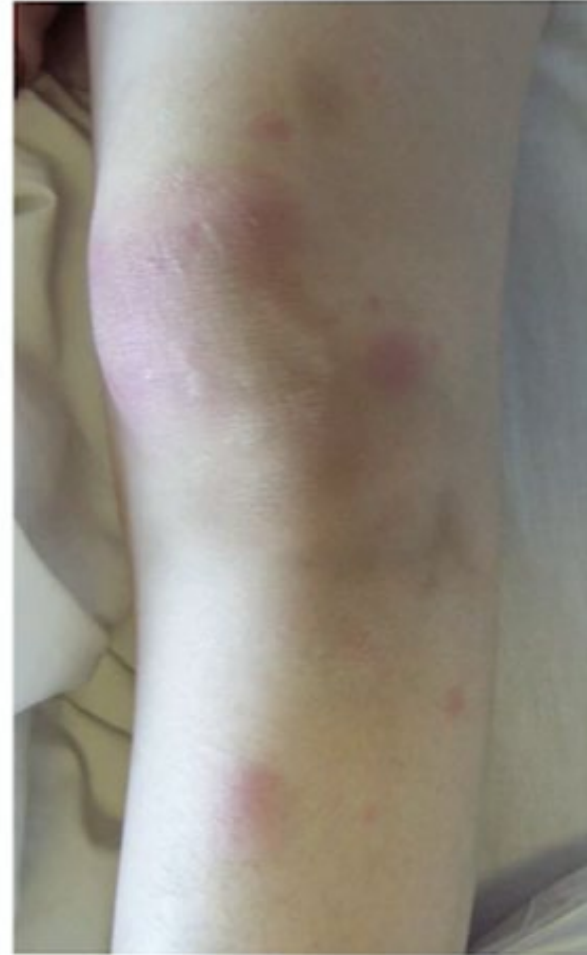口内炎に皮膚病変と眼病変が加わればベーチェット病を疑い

下肢のざ瘡様皮疹  
ベーチェット病患者



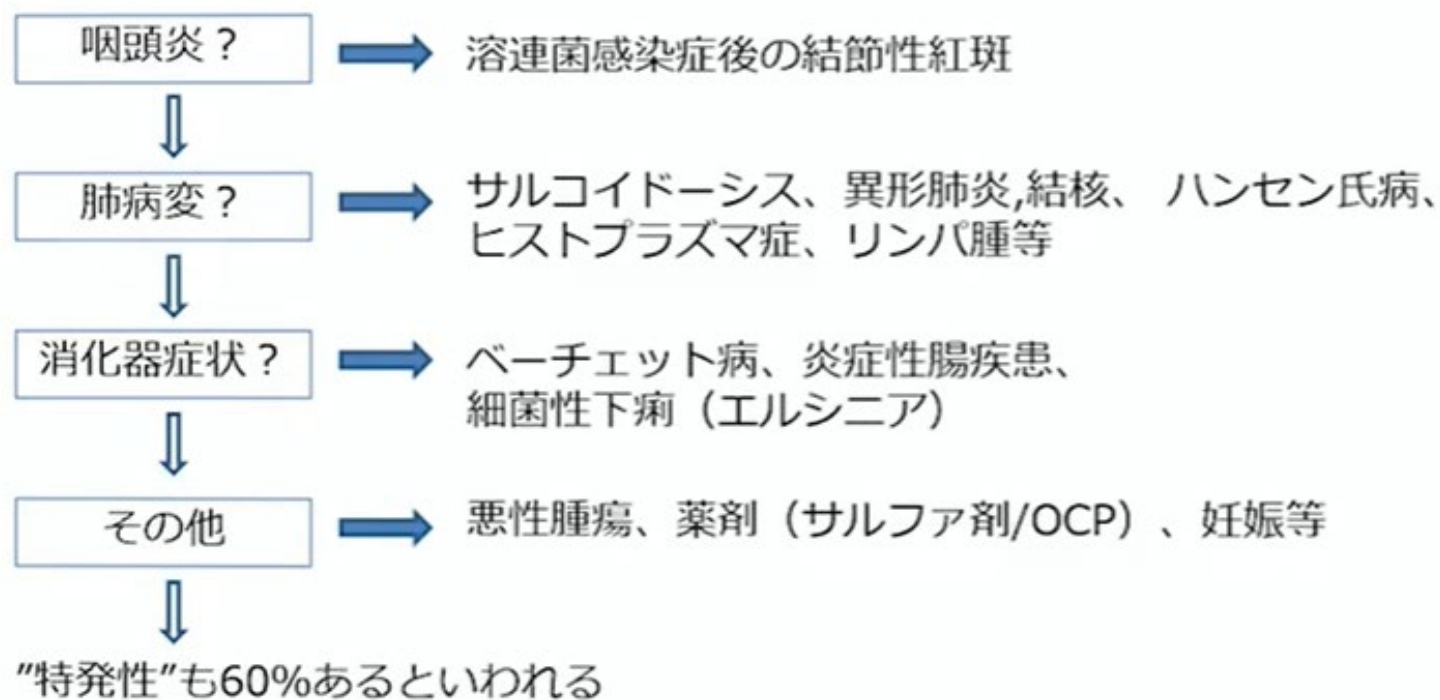
## 結節性紅斑

- 機械的刺激の多い下腿の伸側に多い
- 赤く、痛み・圧痛を伴う
- 組織学的には表皮に異常なく（鱗屑がつかない）皮下組織であり脂肪織の炎症がメイン



# 結節性紅斑

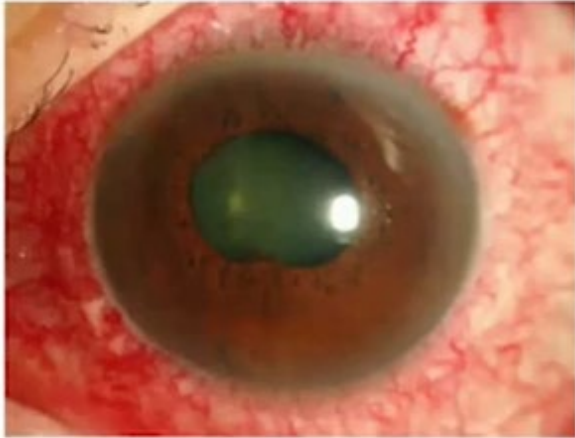## ～日常診療での原因検索～





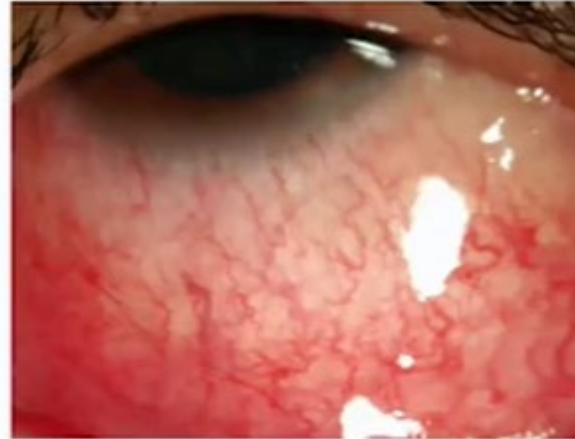
## 充血

ぶどう膜炎の充血(毛様充血)



- 輪部を中心とした充血
- しばしば眼痛を伴う

結膜炎等の充血(結膜充血)



- びまん性の充血
- 眼脂や掻痒感を伴う

毛様充血の場合にぶどう膜炎を疑う



## 危ない目の症状

- 痛い

– 強膜炎、虹彩炎

- ◀ • まぶしい

- 視野・視力障害



## 本邦におけるぶどう膜炎の疾患別頻度

2017年の調査(日本眼炎症学会)

サルコイドーシス	570 (10.6)	真菌性眼内炎	51 (0.9%)
Vogt-小柳-原田病	435 (8.1%)	HTLV-1関連ぶどう膜炎(HAU)	51 (0.9%)
ヘルペス性虹彩炎	352 (6.5%)	細菌性眼内炎	50 (0.9%)
急性前部ぶどう膜炎	298 (5.5%)	結核性ぶどう膜網膜炎	50 (0.9%)
強膜ぶどう膜炎	238 (4.4%)	眼トキソプラズマ症	50 (0.9%)
ベーチェット病	228 (4.2%)	多発消失性白点症候群	45 (0.8%)
仮面症候群	141 (2.6%)	網膜血管炎	43 (0.8%)
急性網膜壊死	92 (1.7%)	関節リウマチ関連ぶどう膜炎	38 (0.7%)
Posner-Schlossman症候群	89 (1.7%)	Fuchs虹彩異色性虹彩毛様体炎	38 (0.7%)
糖尿病虹彩炎	74 (1.4%)	その他	358 (0.7%)
サイトメガロウイルス網膜炎	63 (1.2%)	同定不能	1970 (36.6%)
中間部ぶどう膜炎	54 (1.0%)	計	5378 (100%)

## 眼病変からみたリウマチ性疾患・他

☑ ぶどう膜炎

サルコイドーシス

Vogt-小柳-原田病

ベーチェット病

強直性脊椎炎・乾癬・UC・JIA・他

☑ 強膜炎

関節リウマチ

多発血管炎性肉芽腫症

☑ 涙腺炎・肥大

シェーグレン症候群

IgG4関連疾患

☑ 外眼筋炎・肥厚

甲状腺機能亢進症

IgG4関連疾患