

# 齋賀医院壁新聞

文献情報と医院案内 齋賀医院ホームページに戻る場合戻るボタンをおしてください

## 検索ボックス

<< 2022年04月 >>

日	月	火	水	木	金	土
					<a href="#">1</a>	<a href="#">2</a>
<a href="#">3</a>	<a href="#">4</a>	<a href="#">5</a>	<a href="#">6</a>	<a href="#">7</a>	<a href="#">8</a>	<a href="#">9</a>
<a href="#">10</a>	<a href="#">11</a>	<a href="#">12</a>	<a href="#">13</a>	<a href="#">14</a>	<a href="#">15</a>	<a href="#">16</a>
<a href="#">17</a>	<a href="#">18</a>	<a href="#">19</a>	<a href="#">20</a>	<a href="#">21</a>	<a href="#">22</a>	<a href="#">23</a>
<a href="#">24</a>	<a href="#">25</a>	<a href="#">26</a>	<a href="#">27</a>	<a href="#">28</a>	<a href="#">29</a>	<a href="#">30</a>

## 最近の記事

(04/27)[SGLT-2阻害薬と心不全](#)

(04/26)[糖尿病治療薬GLP-1作動薬と胆嚢疾患](#)

(04/25)[4回目の接種・イスラエルからの2つの報告](#)

(04/22)[ファイザーワクチンの4回目の接種 イスラエルの報告・その2](#)

(04/21)[ファイザーワクチンの4回目の接種 イスラエルからの報告・その1](#)

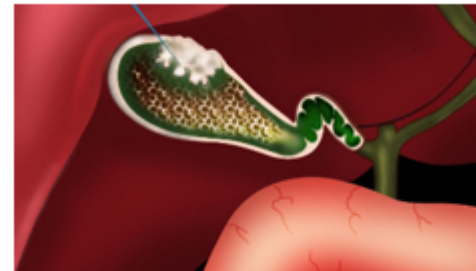
## 最近のコメント

<< [胆嚢ポリープの予後・20年間経過観察](#) | [TOP](#) | [新型コロナにおけるマスクの重要性・WHOより](#) >>

2020年06月16日

## 胆嚢ポリープ・文献より

### 胆嚢ポリープ・文献より



ポリープとは、粘膜が限局性に隆起した病変で肉眼的総称です。ポリープだけでは疾患とはならず、修飾語+ポリープではじめて疾患単位となります。（飯島病理より）つまり胆嚢ポリープでは疾患としては希薄で、後述のようにコレステロールポリープとなっはじめて疾患単位となります。

胆嚢ポリープには

- ・過形成
- ・コレステロールポリープ
- ・腺筋腫様過形成

[糖尿病治療薬GLP-1作動薬と胆嚢疾患](#) by (04/26)  
[4回目の接種・イスラエルからの2つの報告](#) by (04/26)  
[モデルナワクチンのブースター効果・その2](#) by (02/04)  
[5～11歳のファイザーワクチン接種・その1](#) by (01/23)  
[オミクロン株はパンデミックから季節性への始まりか？](#) by (01/11)

---

## タグクラウド

---

## カテゴリ

[小児科](#)(216)  
[循環器](#)(242)  
[消化器・P P I](#)(145)  
[感染症・衛生](#)(268)  
[糖尿病](#)(126)  
[喘息・呼吸器・アレルギー](#)(96)  
[インフルエンザ](#)(105)  
[肝臓・肝炎](#)(61)  
[薬・抗生剤・サプリメント・栄養指導](#)(47)  
[脳・神経・精神・睡眠障害](#)(46)  
[整形外科・痛風・高尿酸血症](#)(31)  
[ワクチン](#)(72)  
[癌関係](#)(11)  
[脂質異常](#)(28)  
[甲状腺・副甲状腺](#)(19)  
[婦人科](#)(9)  
[泌尿器・腎臓・前立腺](#)(39)  
[熱中症](#)(7)  
[日記](#)(22)  
[その他](#)(80)

---

## 過去ログ

- ・腺腫
- ・癌 があります。

胆嚢壁の肥厚には

- ・胆嚢癌
- ・胆嚢腺筋腫症
- ・胆嚢炎
- ・膵胆管合流異常症に伴う過形成 があります。

胆嚢ポリープで一番多いのはコレステロールポリープです。

- 1) コレステロールポリープ  
脂質を貪食したマクロファージが粘膜の下に集簇しています。  
そのために隆起していますが、表面の粘膜は異型性はなく過形成の状態です。  
従って腫瘍性の性格が無く、悪性化は起きません。  
原因は胆汁の脂質が胆嚢内に沈着するためです。
- 2) 胆嚢腺筋腫症  
胆嚢の炎症によりRokitansky-Aschoff sinusが線維筋組織と一緒に増生したものです。  
Rokitansky-Aschoff sinusが粘膜から漿膜にかけて増生し、それを囲むように線維筋組織も増生しています。  
つまりこの疾患も良性です。
- 3) 黄色肉芽腫性胆嚢炎  
急性胆嚢炎の範疇に入ります。胆汁を貪食したマクロファージが集簇し著明な線維化が生じて壁の肥厚や腫瘤形成となります。癌との鑑別が困難な例もあります。  
本来は良性です。
- 4) 膵胆管合流異常に伴う過形成  
問題は胆嚢癌、胆管癌の合併です。  
診断は臨床症状がないと診断出来ない事があり、注意が必要です。  
胆嚢壁の肥厚だけでも疑い、精査をする事が大事です。

私見)

[2022年04月](#)(14)  
[2022年03月](#)(15)  
[2022年02月](#)(14)  
[2022年01月](#)(16)  
[2021年12月](#)(14)  
[2021年11月](#)(17)  
[2021年10月](#)(17)  
[2021年09月](#)(13)  
[2021年08月](#)(16)  
[2021年07月](#)(12)  
[2021年06月](#)(16)  
[2021年05月](#)(16)  
[2021年04月](#)(14)  
[2021年03月](#)(18)  
[2021年02月](#)(19)  
[2021年01月](#)(16)  
[2020年12月](#)(17)  
[2020年11月](#)(15)  
[2020年10月](#)(17)  
[2020年09月](#)(19)  
[2020年08月](#)(14)  
[2020年07月](#)(17)  
[2020年06月](#)(14)  
[2020年05月](#)(21)  
[2020年04月](#)(18)  
[2020年03月](#)(18)  
[2020年02月](#)(18)  
[2020年01月](#)(19)  
[2019年12月](#)(14)  
[2019年11月](#)(15)  
[2019年10月](#)(18)  
[2019年09月](#)(18)  
[2019年08月](#)(14)  
[2019年07月](#)(14)  
[2019年06月](#)(16)  
[2019年05月](#)(14)  
[2019年04月](#)(18)  
[2019年03月](#)(19)  
[2019年02月](#)(19)  
[2019年01月](#)(15)  
[2018年12月](#)(16)  
[2018年11月](#)(20)

胆嚢ポリープは、殆どがコレステロールポリープです。  
安心して経過観察で良いのですが、下記のPDFに掲載しましたように初期の診断が大事です。  
ついながら、胆嚢に関しての前癌状態を下記に掲載します。  
膵のIPMNが有名ですが、それに倣って病名が提言されました。  
其々が趣を異にしています。SKBと同じで名前を覚えきれません。

#### ◆参考書籍

- ・ Medical Practice v.34 n.7 2017
- ・ 消化器病理 羊土社
- ・ Jpn J Med Ultrasonics 2013 40(2) 147-156
- ・ 腹部エコーの基礎 秀潤社

[胆 原本 - コピー.pdf](#)

[膵 原本 - コピー.pdf](#)

0

0

いいね!

ツイート

ブックマーク

#### 【消化器・P P Iの最新記事】

[ピロリ菌に関して](#)  
[高齢者の大腸ファイバー検査](#)  
[ペパーミントは過敏性腸症候群に効くのか?..](#)

[2018年10月](#) (20)

[2018年09月](#) (18)

[2018年08月](#) (24)

[2018年07月](#) (18)

[2018年06月](#) (18)

[2018年05月](#) (20)

[2018年04月](#) (19)

[2018年03月](#) (20)

以降はカテゴリーで検索してください。

[RDF Site Summary](#)  
[RSS 2.0](#)

[軽症の結腸憩室炎に抗生剤は不要？](#)  
[IgG4関連疾患について](#)

posted by 斎賀一 at 19:58 | [Comment\(0\)](#) | [消化器](#)・[P P I](#)

この記事へのコメント

